

REVALUACIÓN

DOI 10.52887/RUOO/v4n1.7 RUOO 2021 Vol 4 Nº1 jul-dic2021 134-215

ESTUDIO DE MODELOS: MAXILAR SUPERIOR

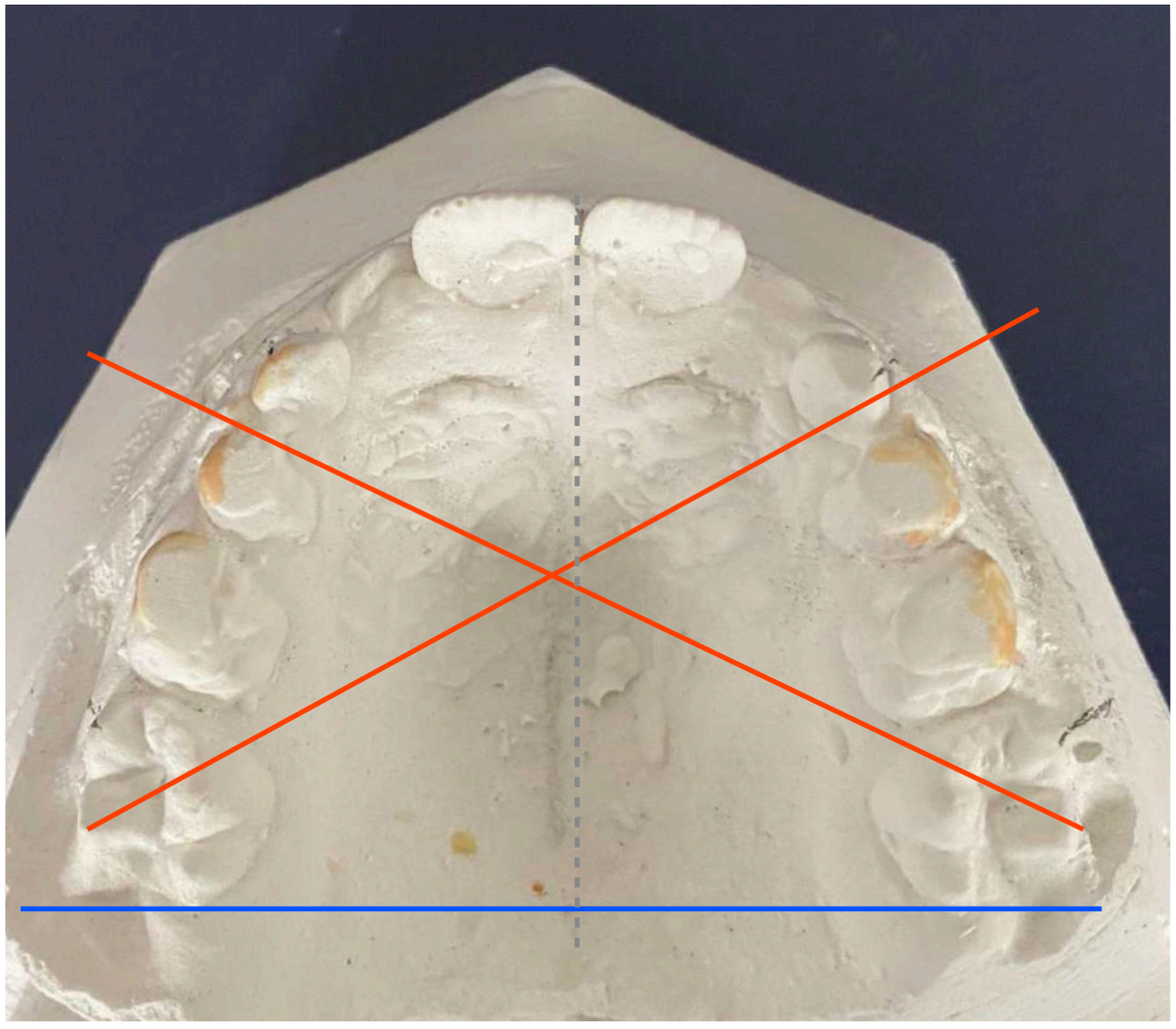

-Línea media ósea coincide con la dentaria.
-Paladar: profundo.
-Forma de la arcada: ovoidea
-Cuadrantes simétricos
-Piezas 16 y 26 menos mesiorotadas

DOI 10.52887/RUOO/v4n1.7 RUOO 2021 Vol 4 Nº1 jul-dic2021 134-215

ESTUDIO DE MODELOS: MAXILAR INFERIOR

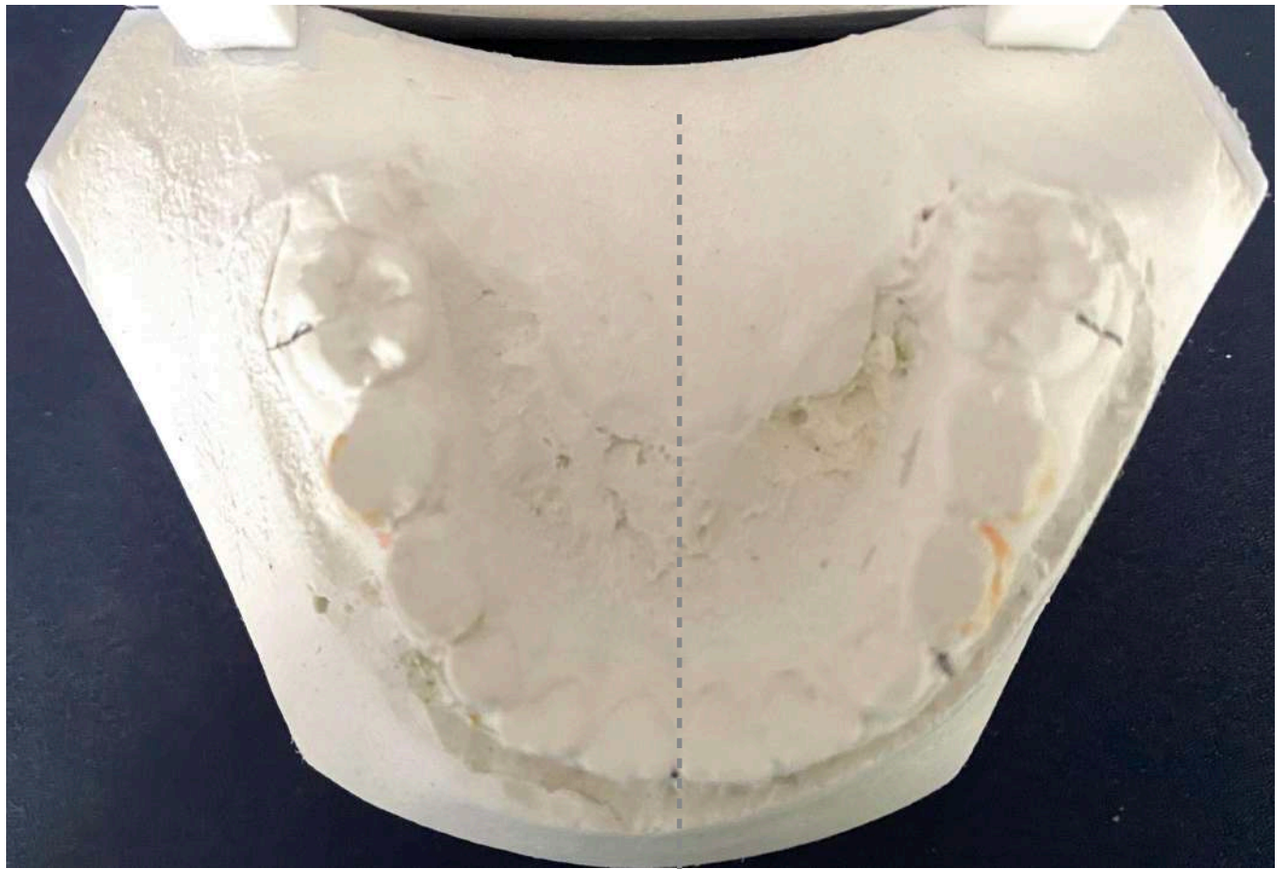

-Dentición mixta 1ª fase
-12 piezas erupcionadas
-Línea media dentaria coincidente con ósea.
-Forma de la arcada: ovoidea

ESTUDIO DE MODELOS : PLANO TRANSVERSAL



Modelo inicial



-*Relación posterior:* *Correcta*
-*Relación anterior:* *líneas medias dentarias y óseas coincidentes*

DOI 10.52887/RUOO/v4n1.7 RUOO 2021 Vol 4 Nº1 jul-dic2021 134-215

ESTUDIO DE MODELOS: PLANO SAGITAL





<u>Lado izquierdo:</u>
-Llave molar Clase II
-Normo oclusión canina

<u>Overjet:</u> 1mm

<u>Lado derecho:</u>
-Llave molar Clase II
-Normo oclusión canina

DOI 10.52887/RUOO/v4n1.7 RUOO 2021 Vol 4 Nº1 jul-dic2021 134-215

ESTUDIO DE MODELOS: PLANO VERTICAL



Overbite 2 mm (ligeramente aumentado para la edad)

DOI 10.52887/RUOO/v4n1.7 RUOO 2021 Vol 4 Nº1 jul-dic2021 134-215

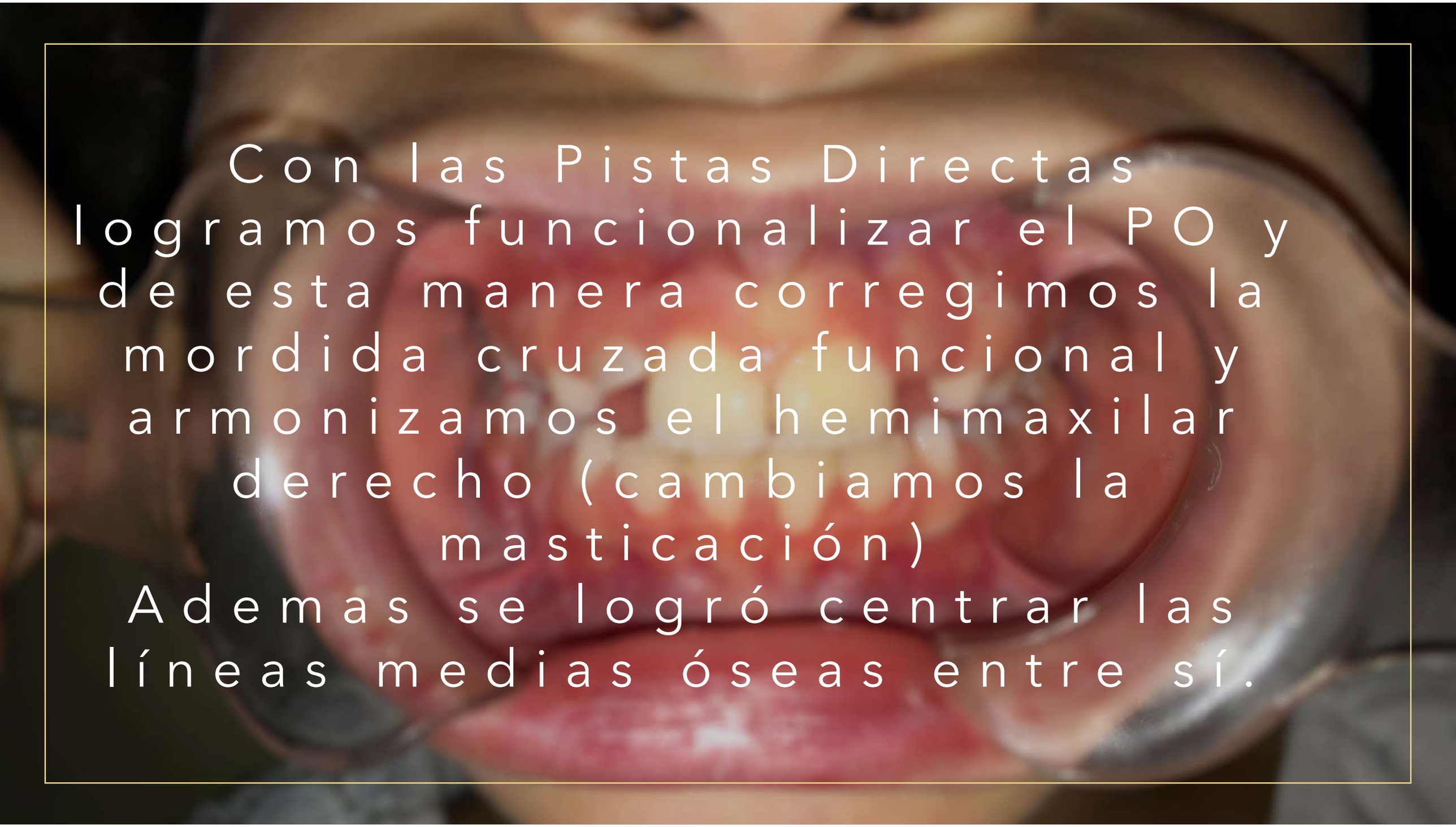

DOI 10.52887/RUOO/v4n1.7 RUOO 2021 Vol 4 Nº1 jul-dic2021 134-215

2° ETAPA

ACTIVADOR ESQUELETIZADO ESTANDAR

Objetivo de la etapa:

-Construir la guía anterior a través de los resortes, los cuales nos permiten colocar los incisivos en correcta relación con sus bases.

-Permite el rediseño del PO porque es un activador de la función neuromuscular. Nos permite reforzar lo logrado

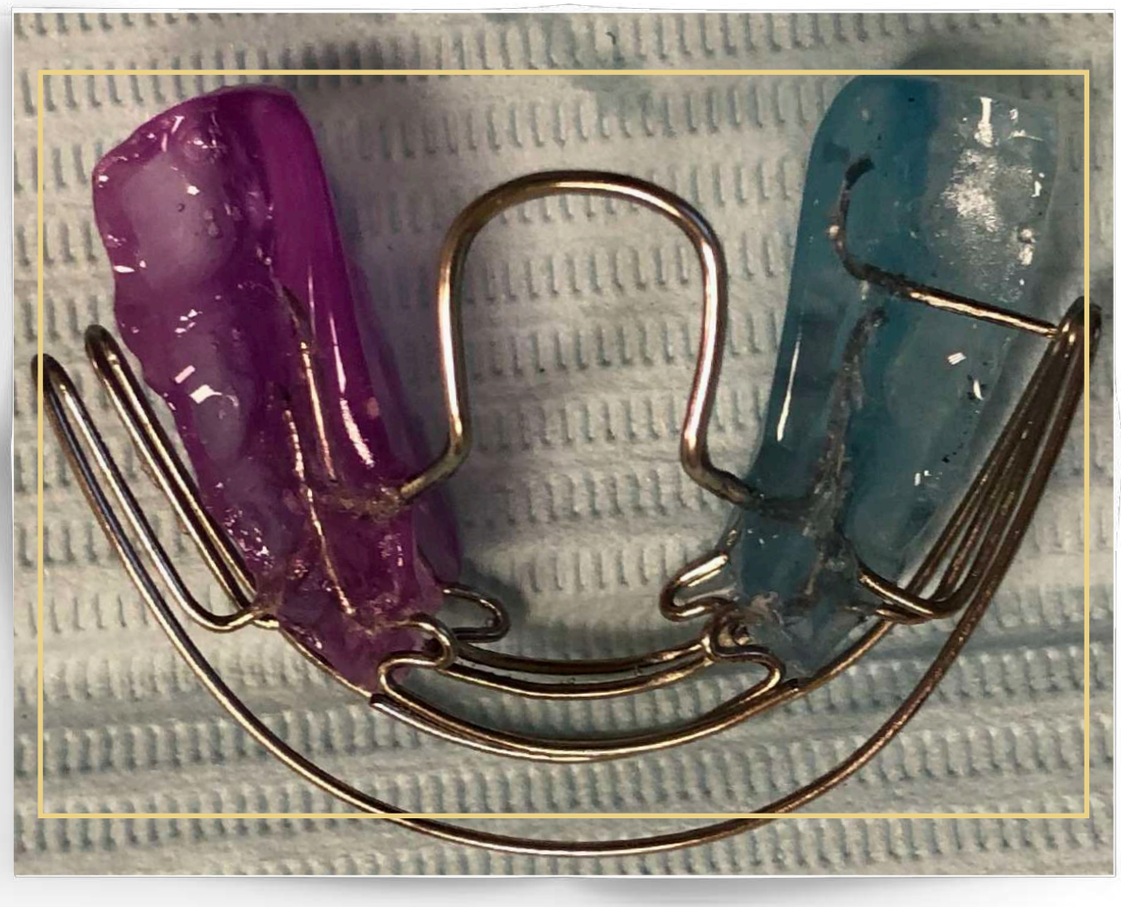

DOI 10.52887/RUOO/v4n1.7 RUOO 2021 Vol 4 Nº1 jul-dic2021 134-215

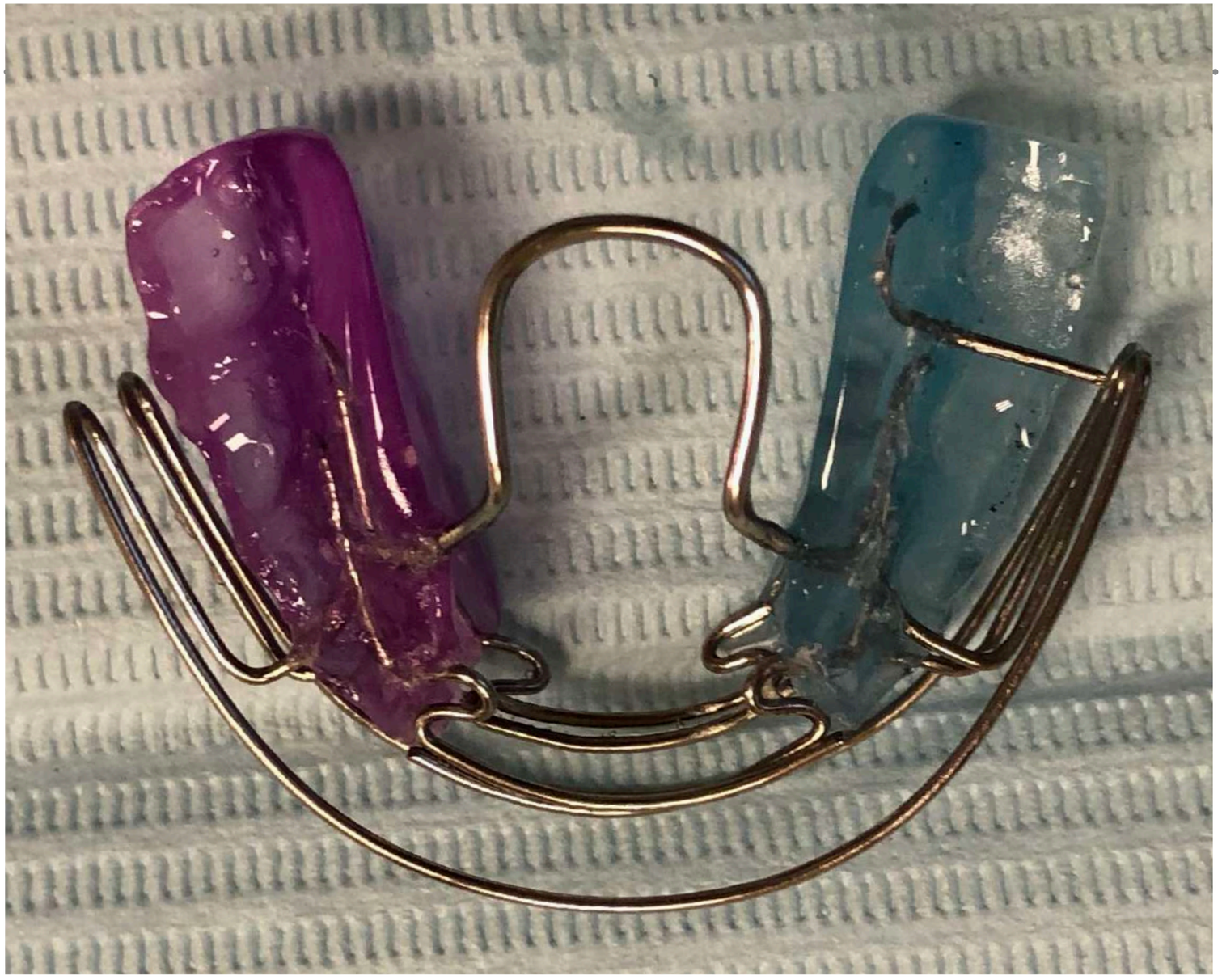

Activador estándar con tope a mesial de 26 para lograr la distalización indirecta de ese molar

DOI 10.52887/RUOO/v4n1.7 RUOO 2021 Vol 4 Nº1 jul-dic2021 134-215

TRATAMIENTO

25/05/2018: Instalación del activador

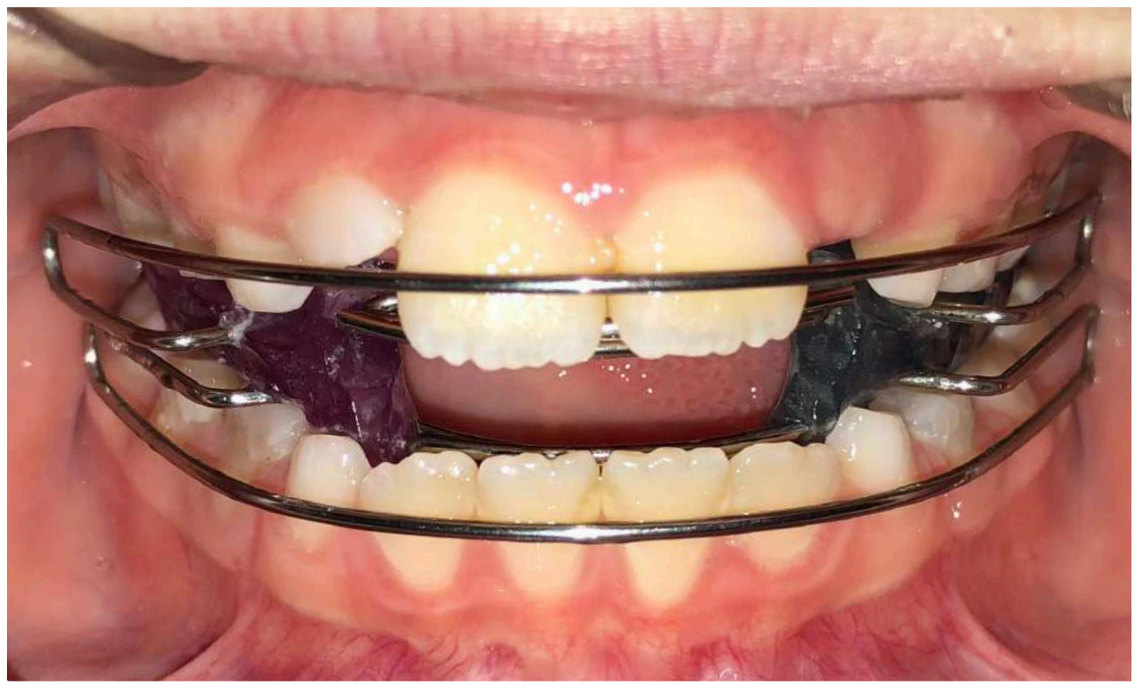



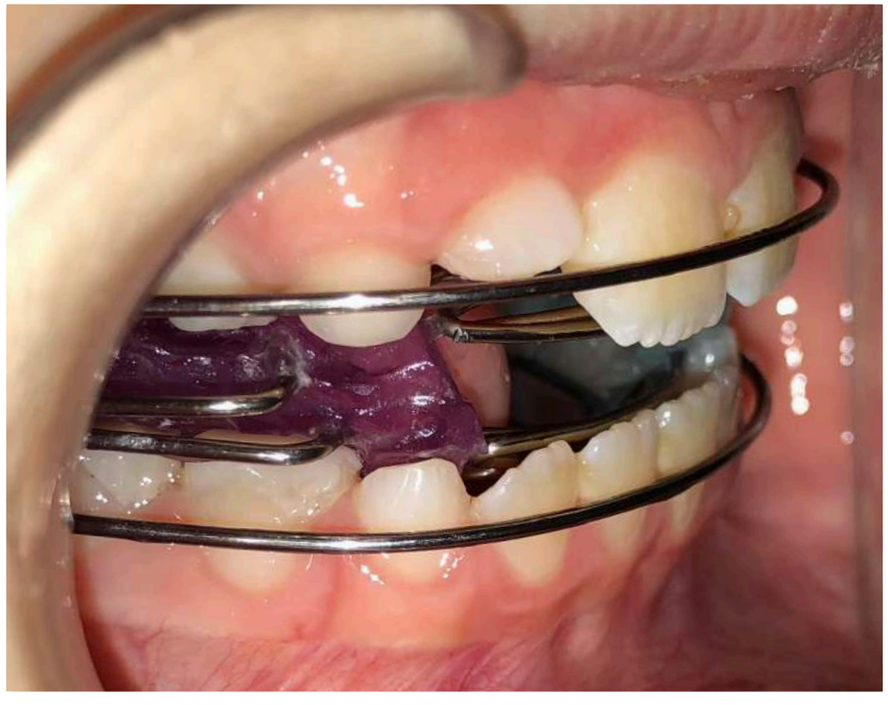

<u>29/06/2018:</u> Se ajustan los resortes superiores para protruir los incisivos y apoyados en los cíngulos para bloquear sobreerupción

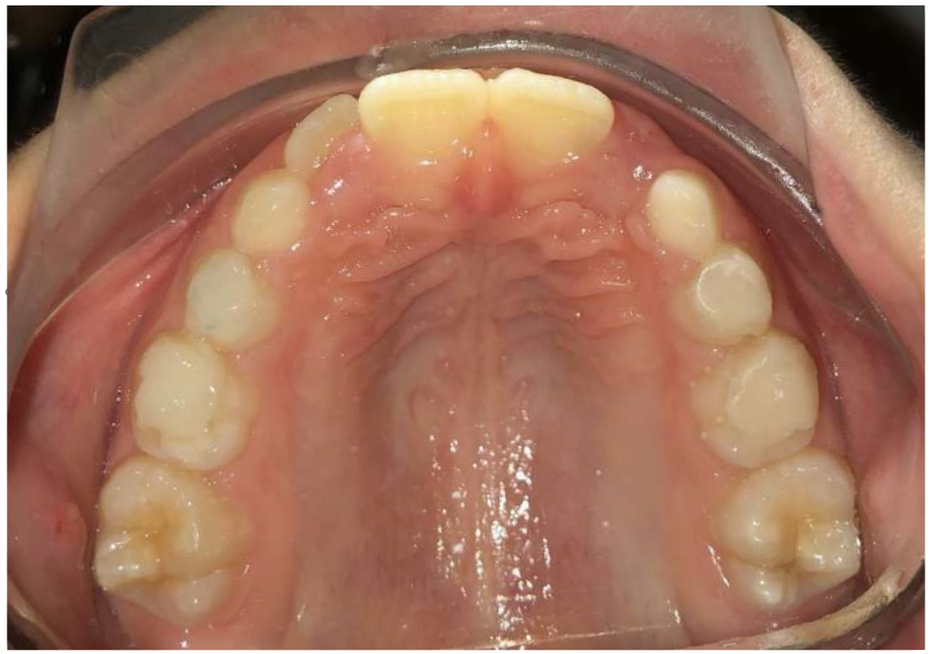









<u>31/08/2018:</u> Se acerca el arco vestibular en presencia del 12 y 22 para mejorar la posición.











DOI 10.52887/RUOO/v4n1.7 RUOO 2021 Vol.4 N.1 jul-dic2021.134-215

<u>28/09/2018:</u> *Control. Se vuelven a activar los resortes superiores.*
Se observa mejoría en la posición de los molares 6

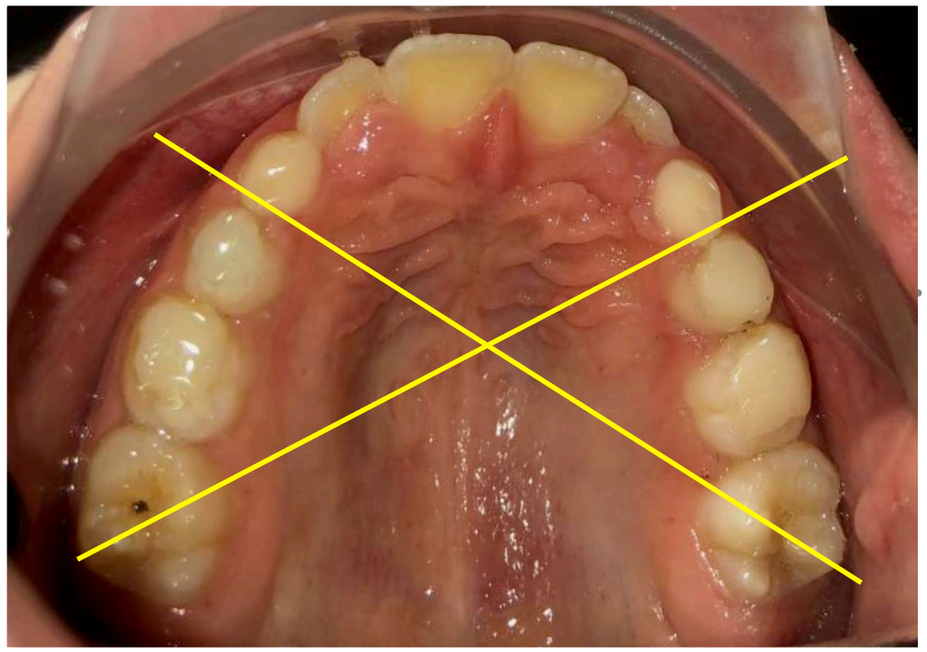









09/11/2018: Control. Se acerca arco vestibular paracorregir la posición de 12y 22.











DOI 10.52887/RUOO/v4n1.7 RUOO 2021 Vol 4 Nº1 jul-dic2021 134-215

22/02/2019: Se acerca el arco vestibular superior para seguir mejorando la posición de 12 y 22.
Decidimos pasar a la siguiente etapa













REVALUACIÓN

DOI 10.52887/RUOO/v4n1.7 RUOO 2021 Vol 4 Nº1 jul-dic2021 134-215

ESTUDIO DE MODELOS: MAXILAR SUPERIOR

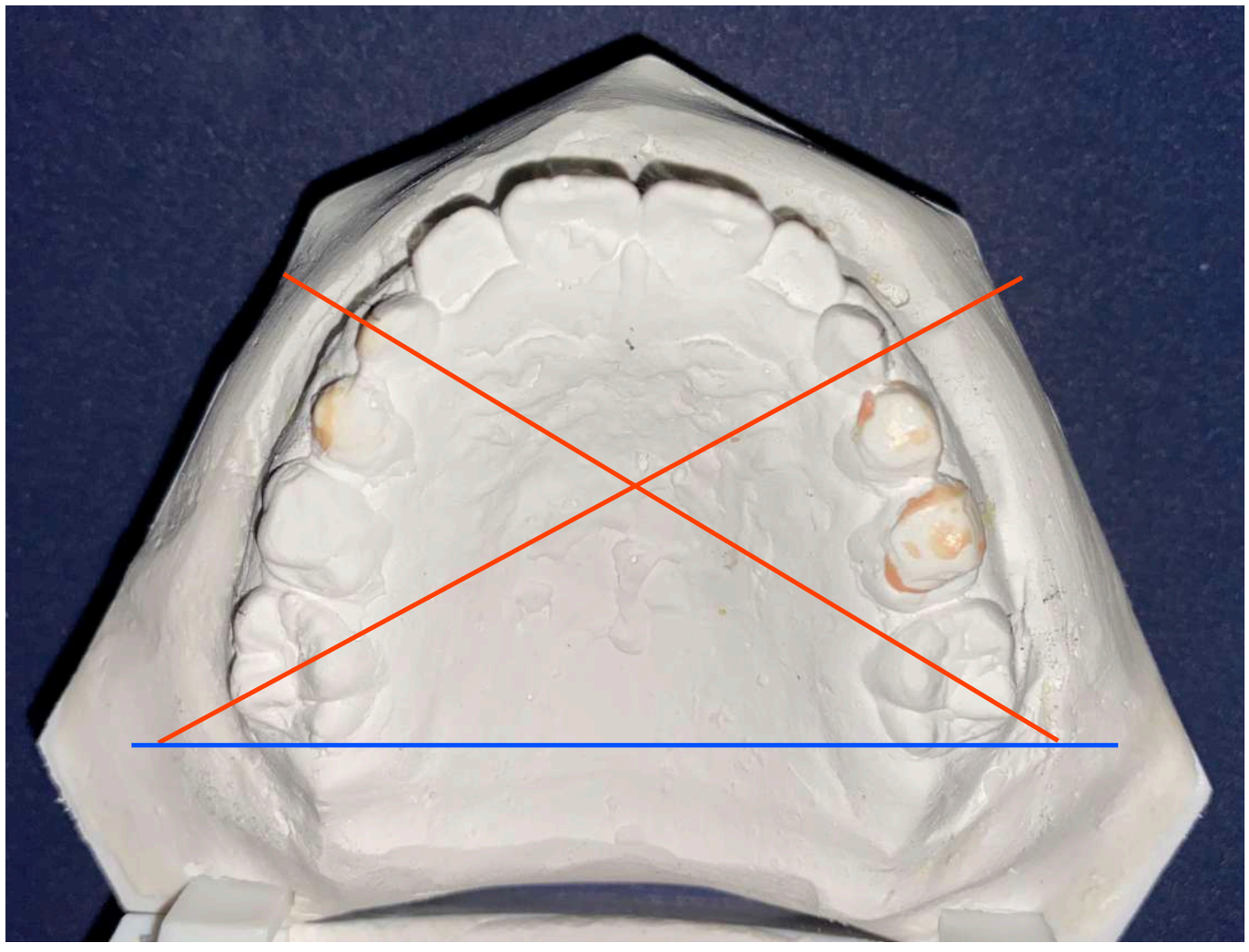

-Línea media ósea coincide con la dentaria.
-Paladar: profundo.
-Forma de la arcada: ovoidea
-Cuadrantes simétricos
-Piezas 16 y 26 correctamente posicionadas

ESTUDIO DE MODELOS: MAXILAR INFERIOR

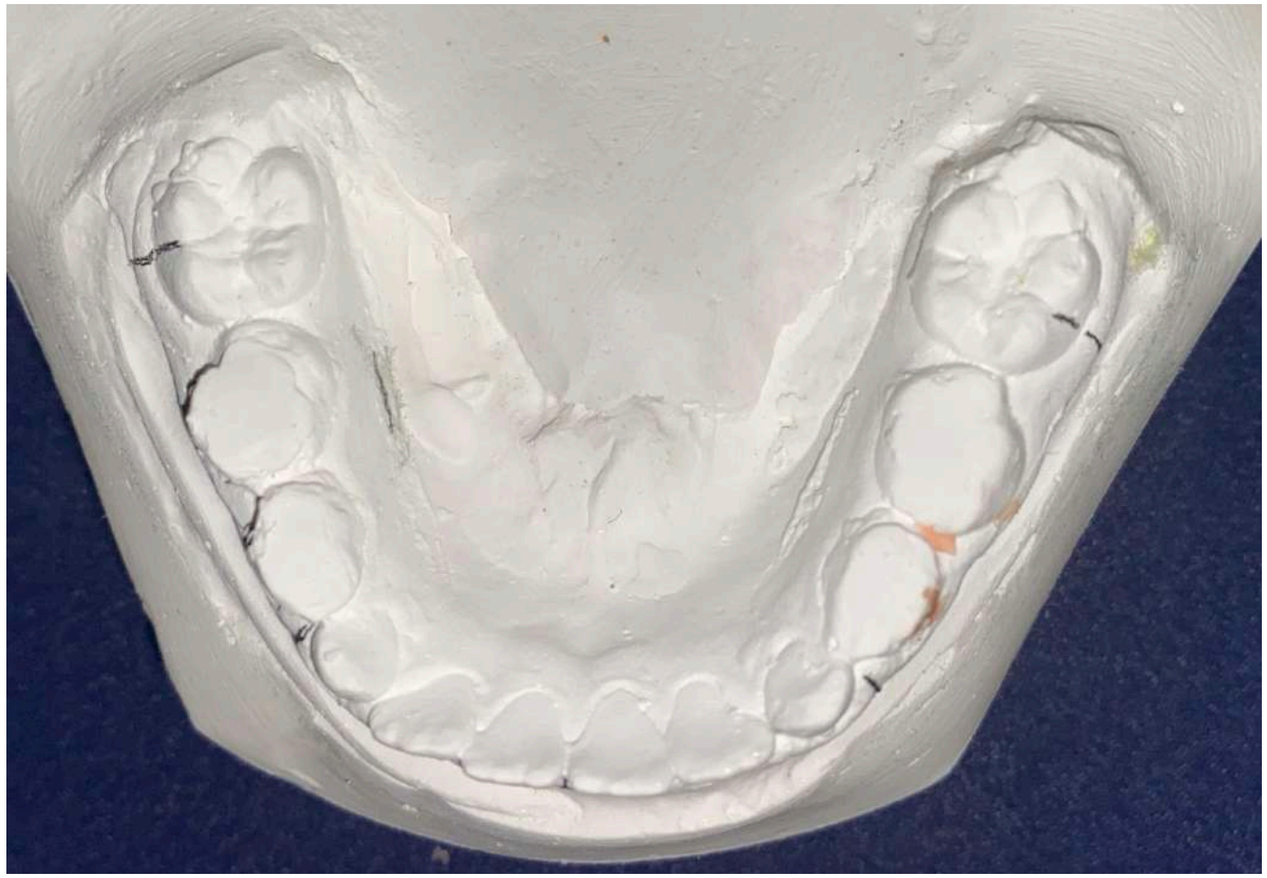

-Dentición mixta 1ª fase
-12 piezas erupcionadas
-Línea media dentaria coincidente con ósea.
-Forma de la arcada: ovoidea

ESTUDIO DE MODELOS : PLANO TRANSVERSAL

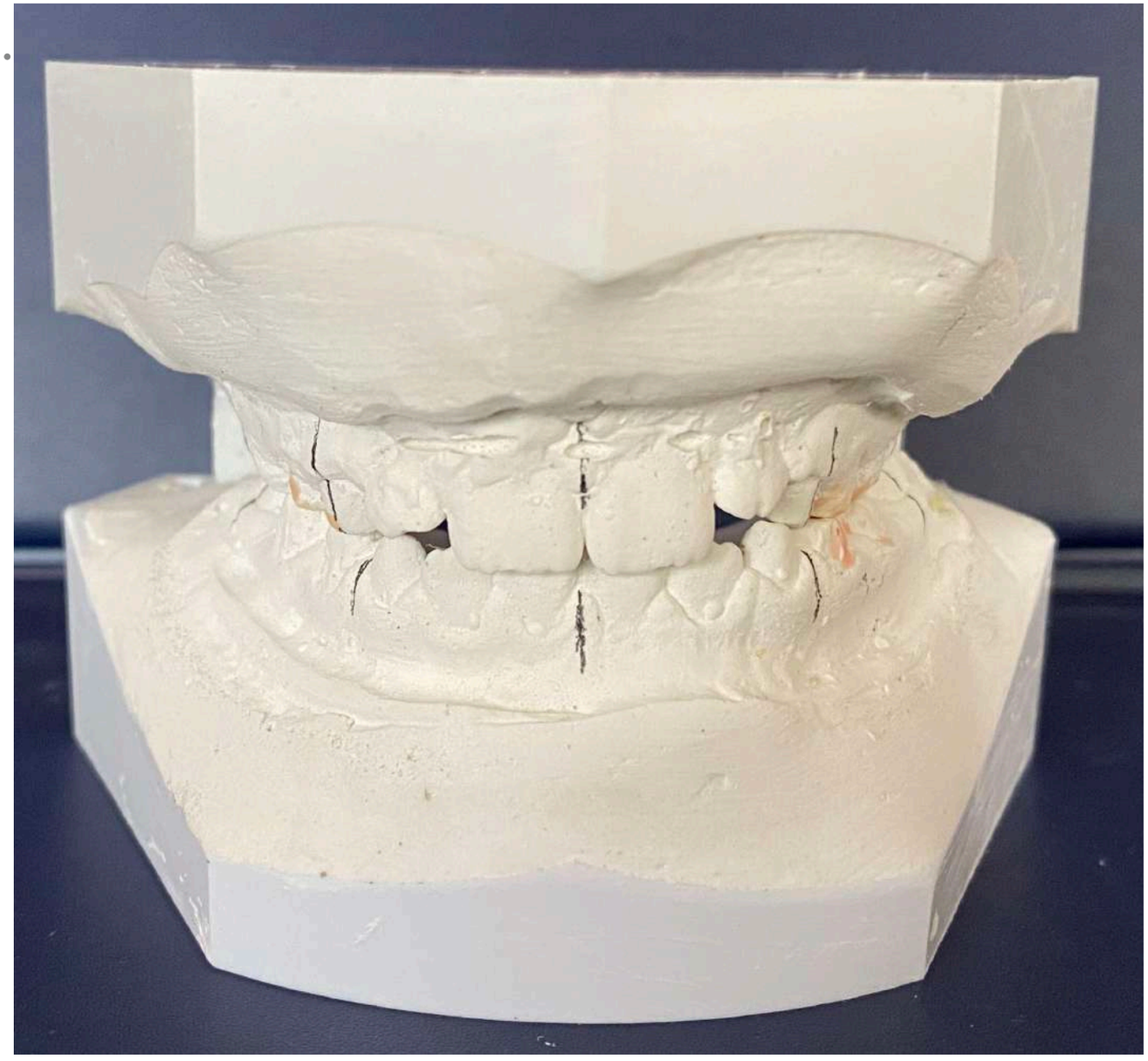

-*Relación posterior: Correcta*
-*Relación anterior: líneas medias dentarias y óseas coincidentes*

DOI 10.52887/RUOO/v4n1.7 RUOO 2021 Vol 4 Nº1 jul-dic2021 134-215

ESTUDIO DE MODELOS: PLANO SAGITAL





Lado izquierdo:
-Llave molar Clase I
-Normo oclusión canina

Overjet: 1mm

Lado derecho:
-Llave molar Clase I
-Normo oclusión canina

ESTUDIO DE MODELOS: PLANO VERTICAL

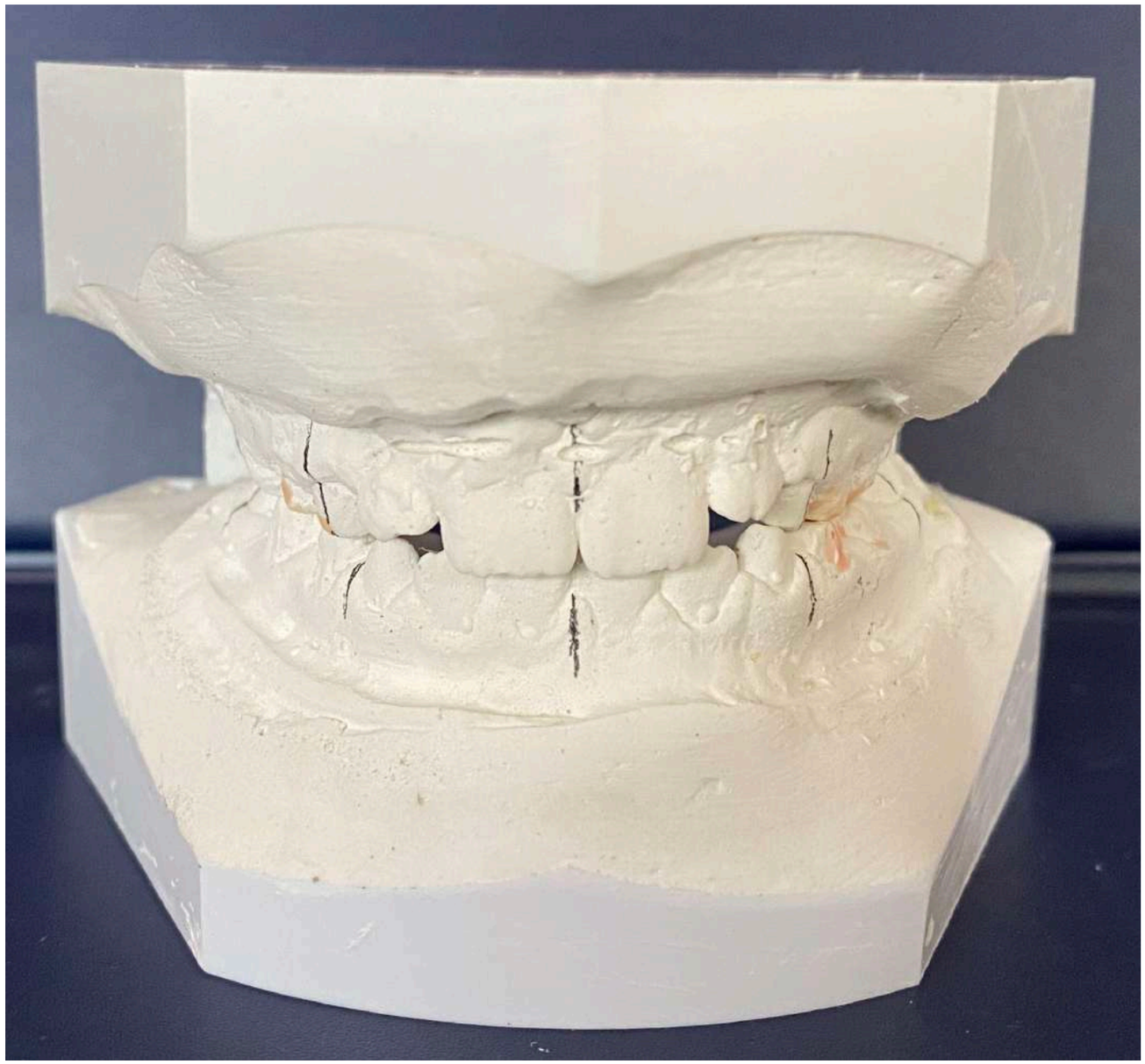

Ligero Overbite 2 mm (ligeramente aumentado para la edad y como la paciente tiene un crecimiento rotacional anterior puede agravarla)

DOI 10.52887/RUOO/v4n1.7 RUOO 2021 Vol 4 Nº1 jul-dic2021 134-215

OBJETIVOS CUMPLIDOS:

- Desrotaron y se ubicaron los primeros molares en su correcta posición y oclusión
- Se establece la centricidad mandibular y AFMP simétricos
- Mejora la ubicación de las piezas anteriores en busca de una mejor guía anterior

DOI 10.52887/RUOO/v4n1.7 RUOO 2021 Vol 4 Nº1 jul-dic2021 134-215

3° ETAPA

ACTIVADOR ESQUELETIZADO CON MESA DE MORDIDA ANTERIOR

Objetivos de la etapa:

-Contener la sobremordida

-Lograr estabilidad en el momento de recambio lateral en tránsito a una oclusión permanente joven



DOI 10.52887/RUOO/v4n1.7 RUOO 2021 Vol 4 Nº1 jul-dic2021 134-215





Activador esquletizado estándar con topes metálicos en mesial de 16 y 26 y agregado de mesa de mordida transparente de canino a canino

DOI 10.52887/RUOO/v4n1.7 RUOO 2021 Vol 4 Nº1 jul-dic2021 134-215

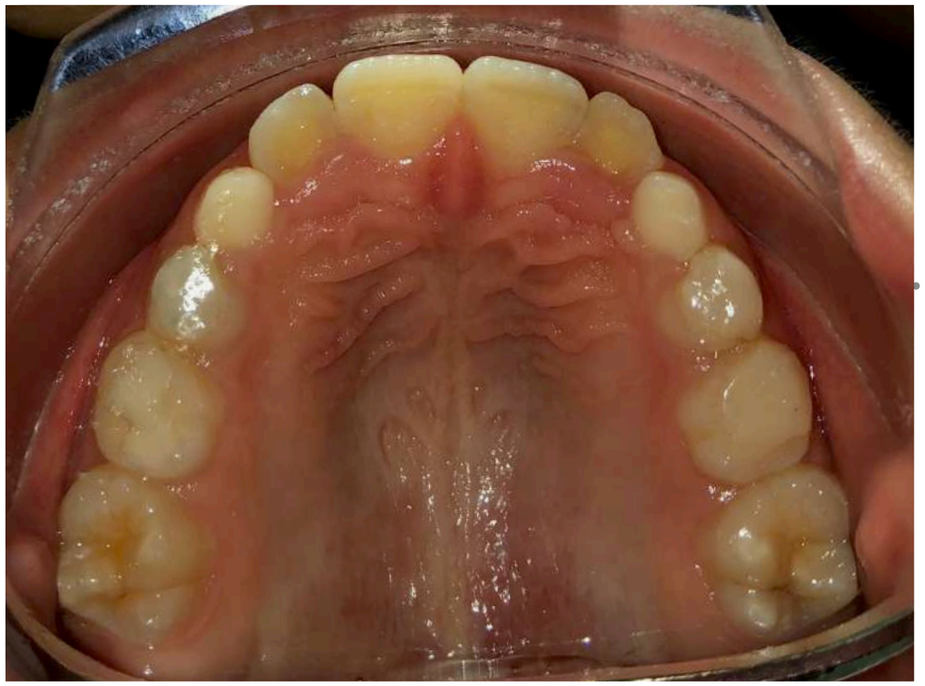

<u>10/05/2019:</u> Instalación de activador con mesa de acrilico completa









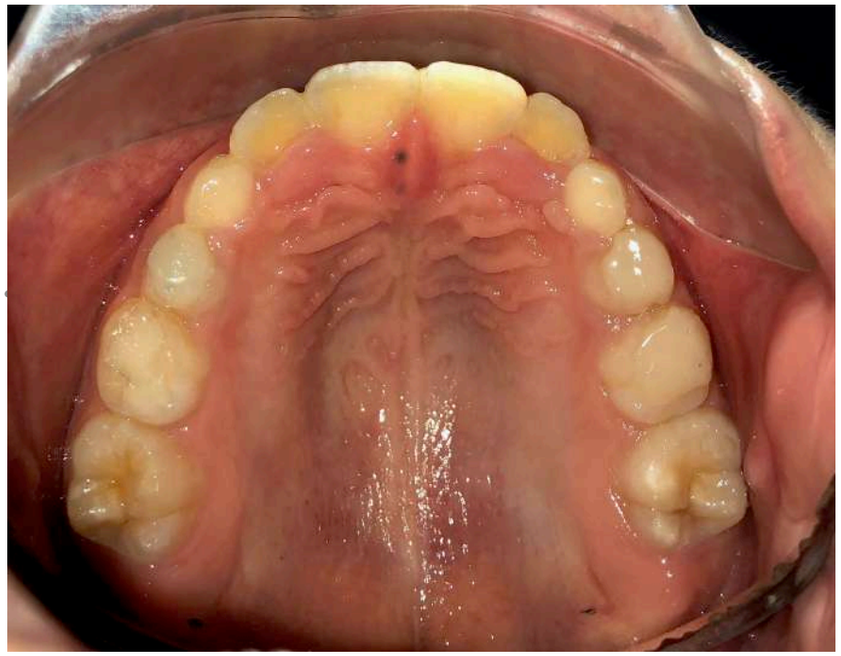

21/06/2019: control









DOI 10.52887/RUOO/v4n1.7 RUOO 2021 Vol 4 N°1 jul-dic2021 134-215

23/08/2019: Control. Esta recambiando los sectores laterales.

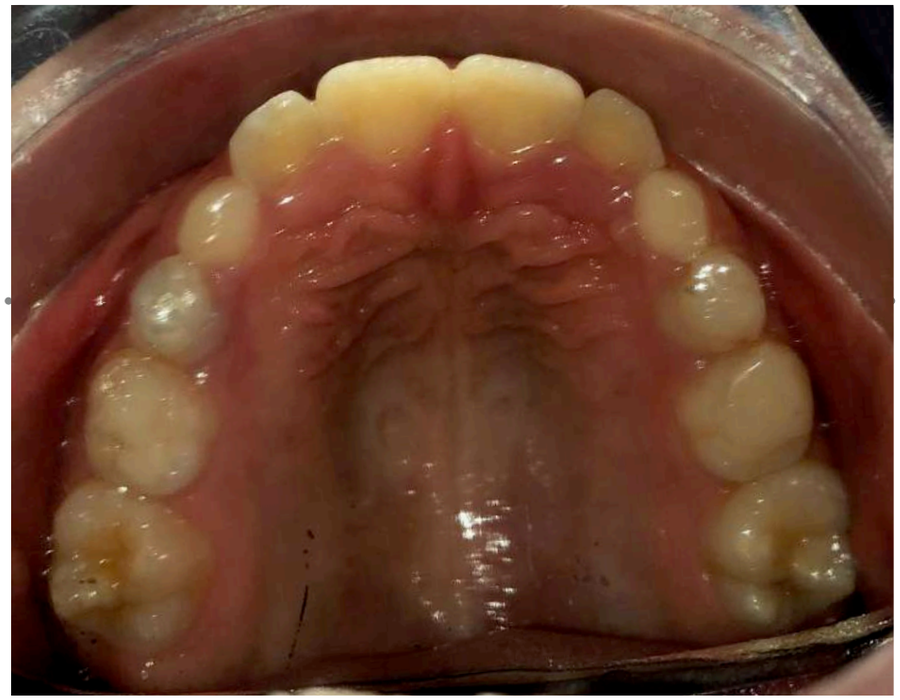









DOI 10.52887/RUOO/v4n1.7 RUOO 2021 Vol 4 N°1 jul-dic2021 134-215

25/10/2019: continúa con el recambio lateral











<u>21/02/2020:</u> *Se desgasta superficie oclusal superior del aparato para que erupcione el sector premolar*

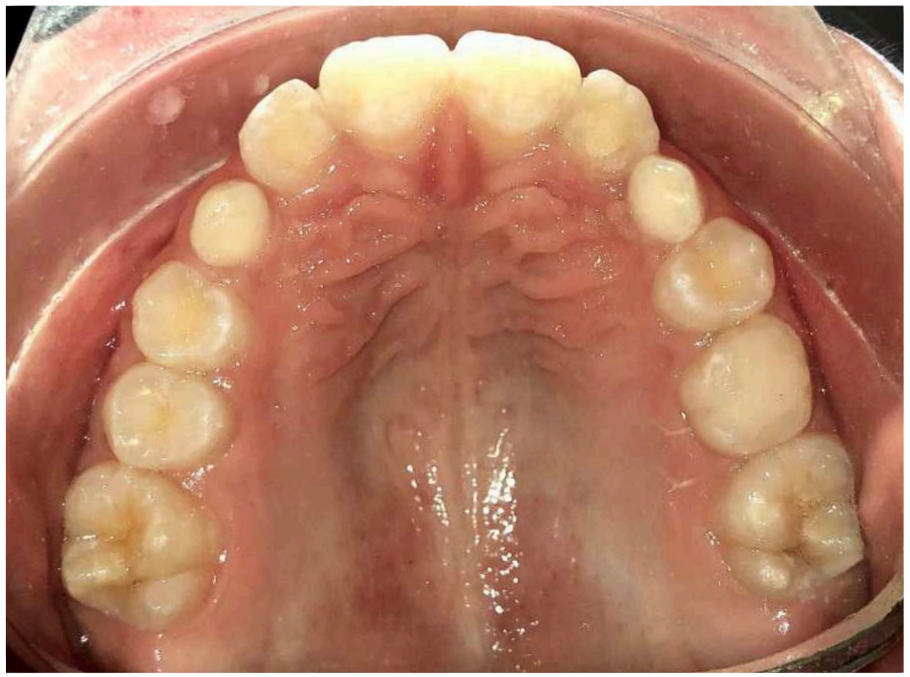







Se observa mejoría en el overbite



DOI 10.52887/RUOO/v4n1.7 RUOO 2021 Vol 4 N° 1 jul-dic2021 134-215

26/6/2020: No está usando mucho el aparato. Se decide hacer agregado de pistas en pieza 75 y 85 para favorecer la erupción de los premolares permanentes

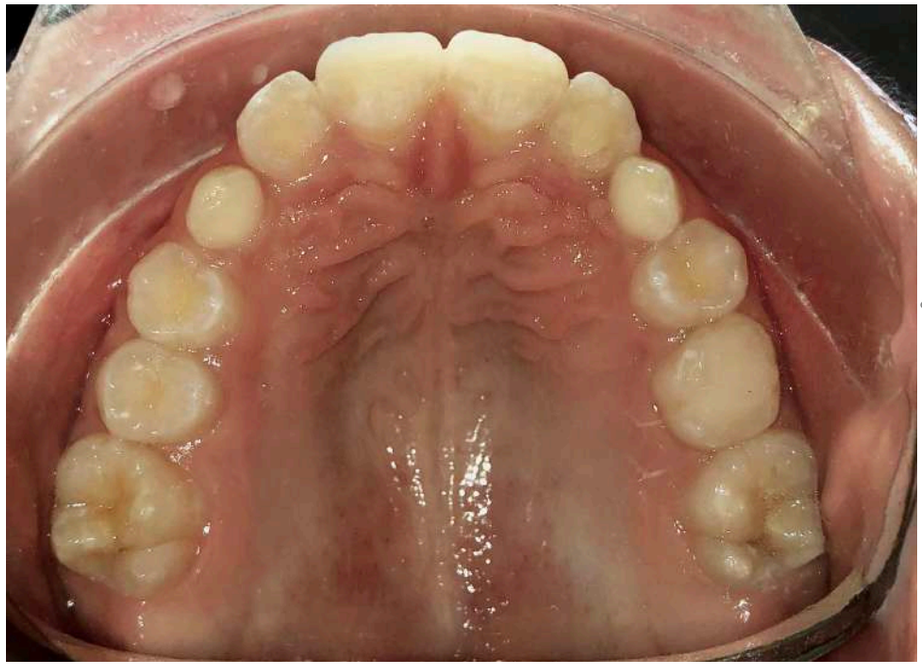

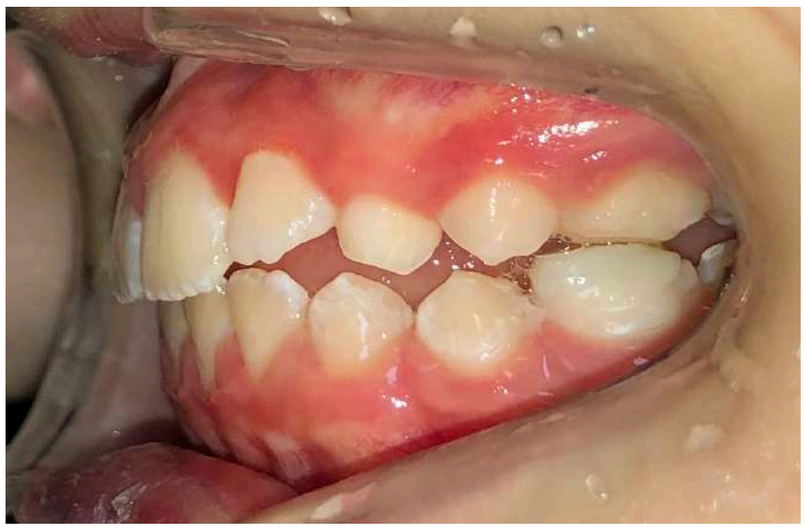







DOI 10.52887/RUOO/v4n1.7 RUOO 2021 Vol. 4 N° 1 jul-dic 2021 134-145

<u>24/07/2020:</u> *Se continua gastando la superficie superior del aparato.*









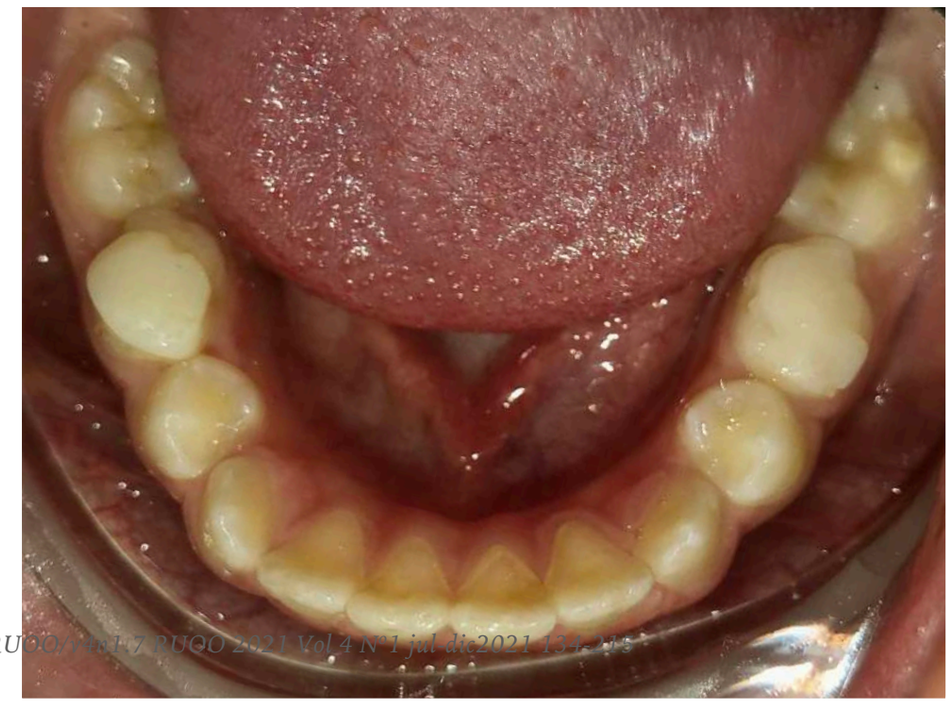

MOVIMIENTOS EN LATERALIDAD

Video



Se observa función de grupo unilateral simetrica de ambos lados

DOI 10.52887/RUOO/v4n1.7 RUOO 2021 Vol 4 Nº1 jul-dic2021 134-215

2017







2019







2020









Se deriva a la colega Rosel Filgueiras* para atención durante el periodo de alta controlada.

* Dra. en Odontología,cursante de la Especialidad de Ortopedia y Ortodoncia-IUCEDDU

DOI 10.52887/RUOO/v4n1.7 RUOO 2021 Vol 4 Nº1 jul-dic2021 134-215

Febrero 2021

Se retira la aparatología y se le da

ALTA CONTROLADA











DOI 10.52887/RUOO/v4n1.7 RUOO 2021 Vol 4 Nº1 jul-dic2021 134-215

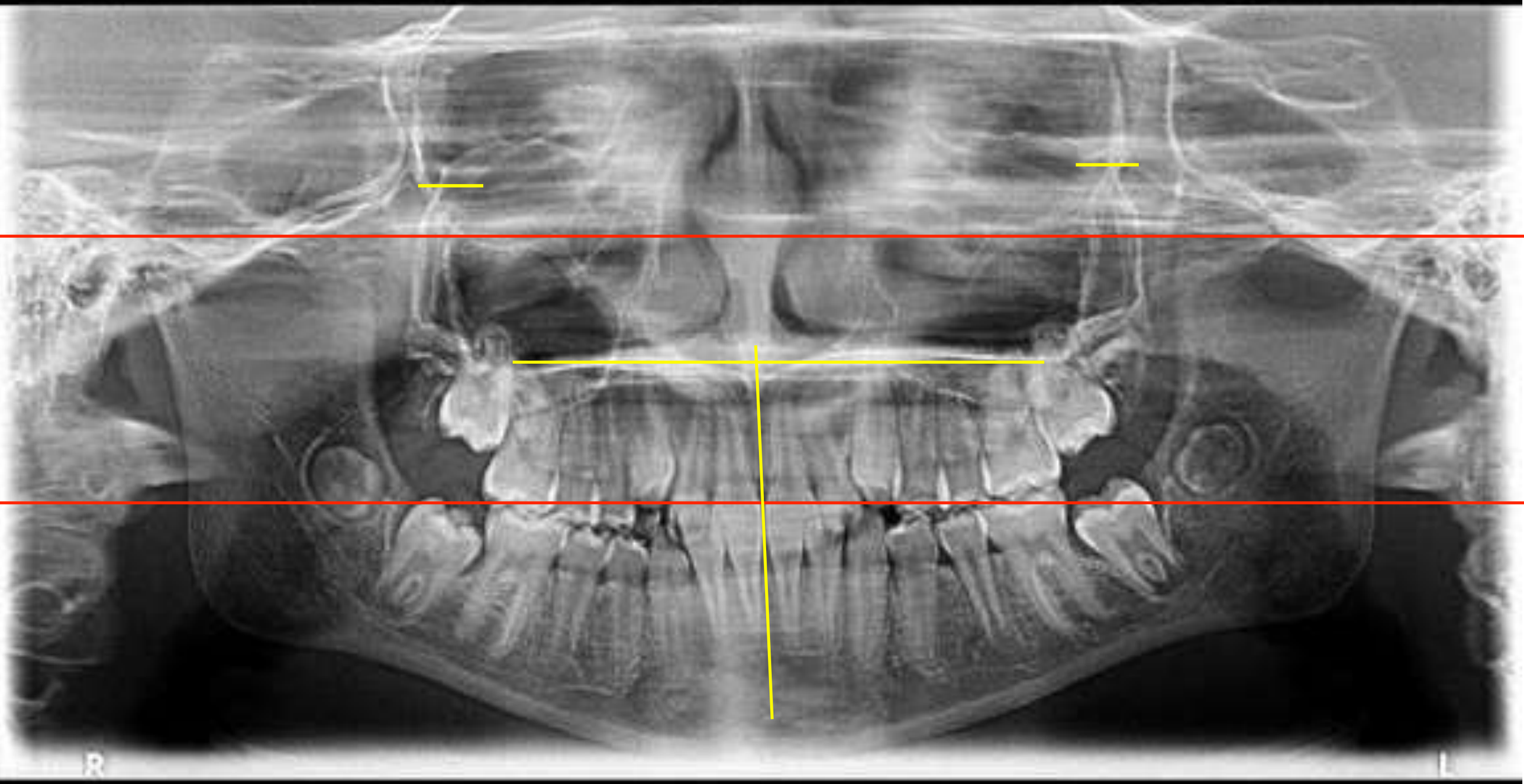

Se evidencia la completa simetrización de la base de cráneo con respecto a la OPT pretratamiento.

Persiste la hipertrofia de cornetes , constituyendo un factor de riesgo potencial para la estabilización de los resultados

DOI 10.52887/RUOO/v4n1.7 RUOO 2021 Vol 4 N°1 jul-dic2021 134-215





Video

Febrero 2021

DOI 10.52887/RUOO/v4n1.7 RUOO 2021 Vol 4 Nº1 jul-dic2021 134-215

Conclusiones.-

El tratamiento de la mordida cruzada funcional en primera dentición y mixta temprana se ve muy favorecido por la utilización de una técnica complementaria como lo son las Pistas Directas y el Activador esqueletizado estandar.

Las Pistas directas constituyen en si mismas una terapéutica del plano oclusal que permite la instalación de una masticación unilateral alternada , generando los estimulos de desarrollo equilibrados del aparato masticatorio y de las bases de cráneo.

La incorporación del Activador esqueletizado estandar refuerza los estimulos de centricidad mandibular , potencia el desarrollo óseo, la correcta relación intermaxilar y actua sobre la posición y/o inclinación de aquellas piezas dentarias que lo requieran y la remodelación de las dentoalveolares creandose un nuevo plano oclusal.

El agregado de topes y mesas de mordida anteriores pemite además un muy buen control en los planos sagital y vertical ,otorgándole versatilidad al dispositivo . Isabel Poggi " comunicación personal "*

** Especialista en Ortopedia y Ortodoncia DMF -UDELAR*

Docente titular de la clinica de Prevención y ortpedia IUCEDDU

DOI 10.52887/RUOO/v4n1.7 RUOO 2021 Vol 4 Nº1 jul-dic2021 134-215