

Evolución de un Tratamiento Temprano para las Disgnacias Clase II Esqueletal a responsabilidad del Maxilar Superior

Reporte de Caso Clínico

Poster 1era. Mención. Encuentro IUCEDDU 2015

Autor: Dra: Isaura Pardo

Clínica de Prevención y Ortopedia. IUCEDDU I Montevideo, Uruguay 2015

e-mail: isaurapardo@yahoo.es

Introducción:

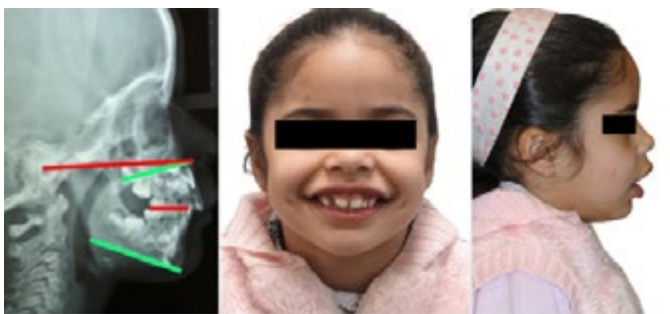El diagnóstico y tratamiento temprano de la Clase II a responsabilidad superior, asegura los mejores resultados en la rehabilitación normo funcional del paciente.

Partiendo de un diagnóstico etiológico, el conocimiento de los diversos métodos para la corrección temprana de las disgnacias resulta fundamental para alcanzar los objetivos propuestos.

Diagnóstico:

Clase II esquelética y dental superior, con disfunción respiratoria, masticación no fisiológica, deglución con interposición labial y perfil convexo.

Punto A +8mm, profundidad maxilar 100mm, anteinclinación del plano palatino (verde) y leve divergencia (clase II) entre plano oclusal y el plano de camper (rojo).



Plan de Tratamiento:

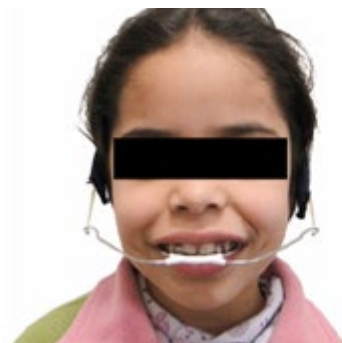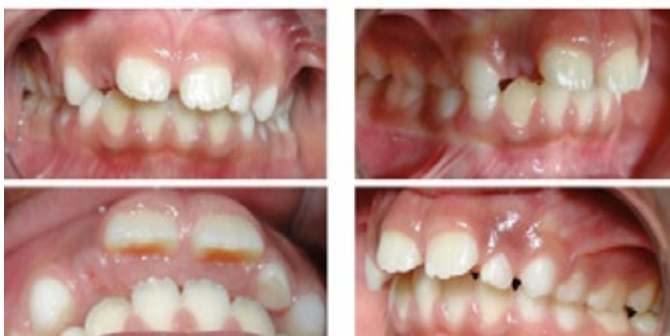Objetivos:

Controlar la protrusión del maxilar superior, estimular el crecimiento transversal y anteinclinación del maxilar superior, permitir el crecimiento mandibular según el óptimo individual del paciente, paralelizar el plano oclusal al plano de camper y lograr una guía anterior funcional.

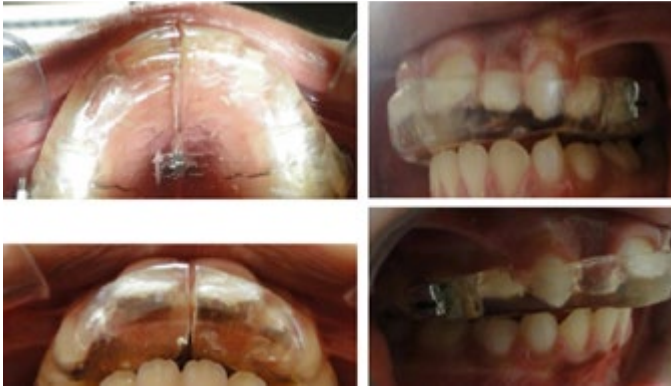En este caso clínico, se recurrieron a varios medios terapéuticos en diferentes etapas según su necesidad de aplicación como lo fueron la Placa de Mauricio Vaz de Lima combinada con arco extraoral utilizando fuerza antero posterior, **Pistas directas de Planas y aparato funcional de Fränkel I.**

Medios Terapéuticos:

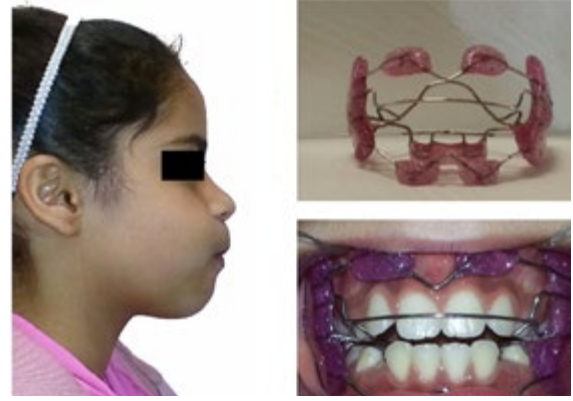Septiembre 2012 Placa de Mauricio Vaz de Lima con tornillo al medio, paralelizando las pistas al plano de Camper, tubos en molares 6 para arco extraoral con tracción media alta. Se utilizan gomas medias con una fuerza de 200grs c/u.



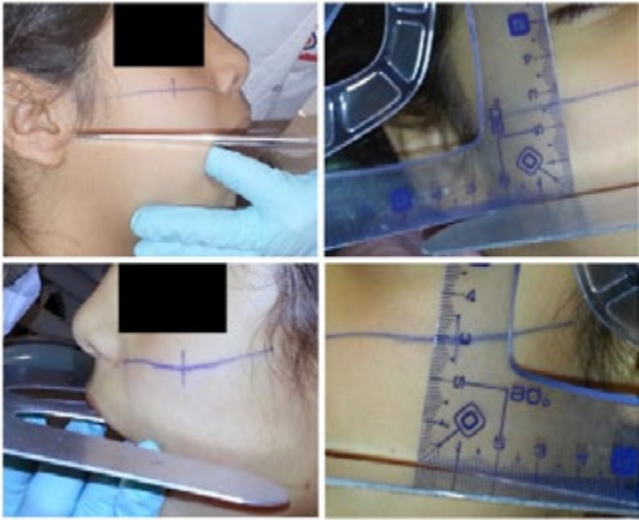
Septiembre 2012 Paciente LM 5 años



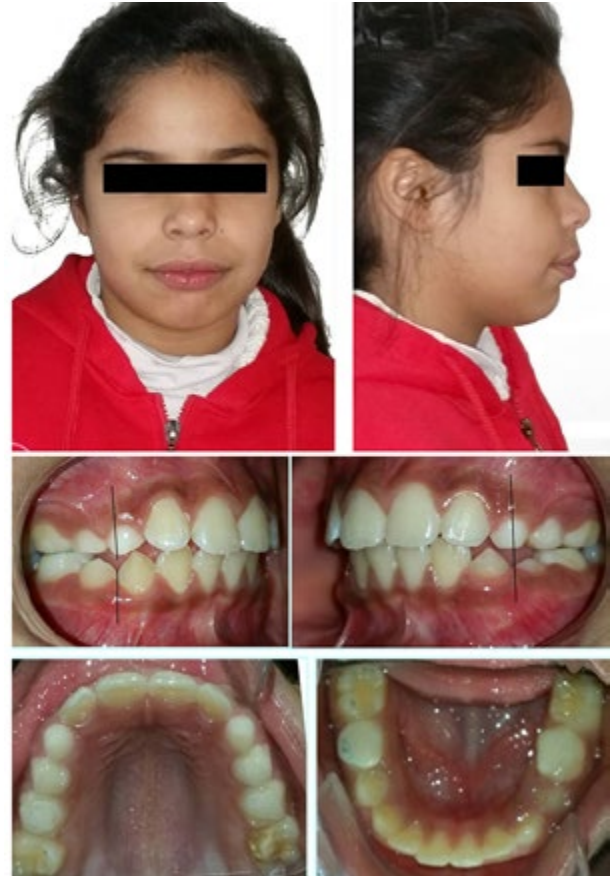Julio 2014. Se observa plano oclusal con respecto a Camper lado derecho de clase II e izquierdo clase III.



Julio 2015 Paciente en control con uso de RF1

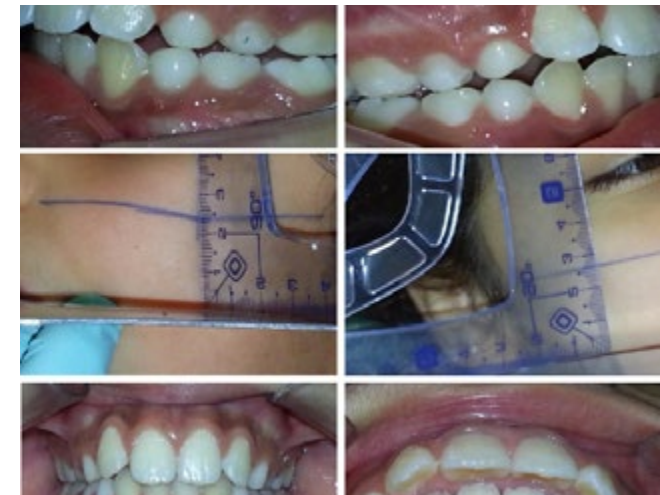

Se realizan Pistas Directas de Planas paralelizando el plano oclusal al plano de camper con la misma altura (2,5 cm) bilateralmente.



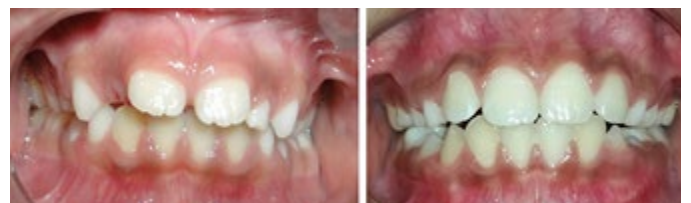Conclusiones:

Un diagnóstico etiopatogénico acertado nos permite elegir tempranamente el camino terapéutico para resolver las disgnacias en su primer estadio de desarrollo antes que se complejicen, restituyendo el crecimiento eugnacico del aparato masticatorio sin secuelas.



De esta forma se restablece una masticación unilateral alterna da la cual se traduce en respuesta de desarrollo del aparato masticatorio.

Setiembre 2014. Se instala Aparato Funcional de Fränkel I con doble escudillo, para reorganizar los tejidos blandos y reeducar las funciones respiratoria, deglutoria ya que la masticatoria la trabajamos con las pistas directas.



Inicio 2012

A la fecha 2015