

**Reporte de caso**

**Recibido: Setiembre 2025**

**Aceptado: Octubre 2025**

---

**Abordaje funcional en Ortopedia infantil prequirúrgica para el manejo de la fisura labio-palatina unilateral: reporte de un caso clínico**

Functional Approach in Presurgical Infant Orthopedics for the Management of Unilateral Cleft Lip and Palate: A Case Report

---

**Teresita Pannaci Padrón**

Odontóloga

Email: [pannaci@hotmail.com](mailto:pannaci@hotmail.com)

ORCID: [0000-0003-4440-2290](https://orcid.org/0000-0003-4440-2290)

DOI 10.52887/RUOO/v8n2.3

- Ortopedia Funcional de los Maxilares especializada en el Manejo Prequirúrgico de infantes con Labio y Paladar Hendido. Consultor Clínico y Colaboradora en el Manejo Prequirúrgico y el Tratamiento Temprano de infantes con Labio y Paladar Hendido. Clínica Dra. Mercedes Martín, Madrid, España.
- Especialista Clínico en Ortopedia Funcional de los Maxilares, Odontopediatría y en el Manejo Prequirúrgico de infantes con Labio y Paladar Hendido. Clínica Dental Padilla 52, Madrid, España.
- Odontóloga Clínica Voluntaria y Asesora de Programas en el Manejo Prequirúrgico de infantes con Labio y Paladar Hendido. Operación Sonrisa Marruecos, Casablanca, Marruecos.

## Resumen

La Ortopedia Infantil Prequirúrgica (PSIO) constituye una herramienta fundamental en el manejo temprano del lactante

con fisura labio-palatina, al permitir reducir la severidad del defecto antes de la cirugía primaria. El enfoque funcional de este tratamiento prequirúrgico busca restablecer el equilibrio fisiológico del Sistema Estomatognático y estimular el crecimiento de los segmentos maxilares mediante la activación neuromuscular lingual para favorecer el cierre alveolar y palatino antes de la cirugía primaria. Se presenta el caso de un paciente masculino con fisura labio-palatina unilateral completa derecha, tratado desde el primer día de vida mediante Ortopedia Infantil Prequirúrgica basada en principios funcionales. El tratamiento incluyó Placas Funcionales con estrías en su superficie ("Modificación Pannaci", 1997) destinadas a estimular la función lingual y promover el crecimiento óseo maxilar. Las mediciones antropométricas en cuatro tiempos (T1–T4) mostraron una reducción total (100 %) de la brecha alveolar, y un cierre palatino con disposición casi paralela de los segmentos, acompañados de un incremento transversal y sagital equilibrado del maxilar. Estos resultados confirman el efecto funcional corrector del tratamiento y respaldan su aplicación temprana para reducir la severidad de la fisura y restablecer las funciones orales antes de la cirugía primaria.

**Palabras Claves:** Fisura Labio Palatina; Ortopedia Funcional de los Maxilares; Modificación Pannaci; Ortopedia Prequirúrgica infantil; Crecimiento maxilar; Estimulación lingual.

## Abstract

Presurgical Infant Orthopedics (PSIO) represents a fundamental tool in the early management of infants with cleft lip and palate, as it allows the severity of the defect to be reduced before primary surgery.

The functional approach of this presurgical treatment aims to restore the physiological balance of the stomatognathic system and stimulate maxillary segment growth through neuromuscular tongue activation, promoting alveolar and palatal closure prior to surgery.

This report describes a male patient with right complete unilateral cleft lip and palate, treated from the first day of life using functional presurgical orthopedics based on biological principles. The treatment involved Functional Plates with transverse grooves on its surface ("Pannaci's Modification", 1997) designed to stimulate tongue activity and promote maxillary bone growth. Anthropometric measurements taken at four stages (T1–T4) demonstrated a complete (100%) reduction of the alveolar gap and a palatal closure with nearly parallel alignment of the segments, accompanied by balanced transverse and sagittal maxillary growth.

These findings confirm the functional corrective effect of the treatment and support its early application as a strategy to reduce cleft severity and restore oral functions before primary surgery.

**Keywords:** Cleft Lip and Palate; Functional Maxillary Orthopedics; Pannaci's Modification; Presurgical Infant Orthopedics; Maxillary Growth; Tongue Stimulation.

## INTRODUCCION

Los odontólogos se encuentran entre los primeros especialistas en brindar atención a los pacientes con fisura labio-palatina (FLP) mediante las técnicas de Ortopedia Infantil Prequirúrgica (PSIO, por sus siglas en inglés). En la literatura se han descrito numerosos tipos de enfoques PSIO, los cuales tienen en común el uso de aparatos intraorales destinados a lograr mejores relaciones esqueléticas y reducir la severidad del caso antes de la queiloplastia primaria. Esto permitiría reducir la tensión sobre los tejidos blandos durante la cirugía del labio y/o del paladar, favoreciendo procedimientos menos invasivos y resultados más estéticos y funcionales. A pesar de su amplia difusión y aceptación clínica, la ortopedia prequirúrgica continúa siendo un tema controvertido dentro del manejo integral del paciente con fisura labio-palatina, debido a la diversidad de técnicas, protocolos y resultados reportados.

La técnica original de PSIO para pacientes con FLP fue introducida por McNeil<sup>1</sup>, quien describió la aproximación ortopédica progresiva de los segmentos maxilares mediante compresión. Desde entonces, se han presentado diversas modificaciones, la mayoría centradas en mejorar la relación alveolar. Las técnicas de PSIO más conocidas y documentadas son aquellas que utilizan fuerzas externas para aproximar los segmentos maxilares, logrando así los objetivos planteados en pocas semanas<sup>2-4</sup>. Posteriormente, Grayson<sup>4</sup> y Abniu<sup>5</sup> propusieron protocolos que aprovechan la maleabilidad del cartílago inmaduro y su capacidad para mantener la forma corregida, lo que ha representado un avance relevante para el logro de la simetría nasal en los pacientes con fisura.

Durante las dos últimas décadas, diversos estudios científicos han corroborado la eficacia de la PSIO para reducir la severidad de las deformidades asociadas a FLP en lactantes, mejorando la morfología del arco maxilar y la forma nasal<sup>6,7</sup>. Las técnicas tradicionales hacen hincapié en lograr una rápida reducción de la fisura mediante fuerzas externas que provienen de tornillos, elásticos, cintas adhesivas, cascos o gorritos, entre otros, con el fin de facilitar el cierre quirúrgico a una edad temprana. No obstante, algunos autores han advertido limitaciones en los enfoques tradicionales<sup>8</sup> señalando que la ortopedia maxilar neonatal puede restringir el desarrollo del maxilar. Así mismo Pahl et al.<sup>9</sup> han informado que la ortopedia infantil no previene el colapso del arco maxilar. Más recientemente, Abhinav<sup>10</sup> observó mayor probabilidad a causar un defecto residual del maxilar en forma de "T" debido a una excesiva rotación mesial hacia adentro del segmento menor; y otros autores concluyeron que el ancho posterior de la fisura aumenta con el uso de aparatos NAM<sup>11</sup>. No se ha encontrado reportado que otros métodos de PSIO logran el crecimiento de la zona posterior del maxilar.

Desde finales del siglo pasado, diversos autores han reportado enfoques PSIO cuyo objetivo principal no es únicamente la corrección morfológica, sino también la rehabilitación de las funciones fisiológicas alteradas en los lactantes con FLP. En este sentido, Grabowski et al.<sup>12</sup> presentaron un protocolo ortopédico-ortodóncico eficaz en el marco de la rehabilitación integral de pacientes con fisura de labio, reborde alveolar y paladar.

El propósito del tratamiento era reducir el tamaño de la fisura mediante la guía del crecimiento y la rehabilitación funcional. Se reportaron resultados a largo plazo sobre el desarrollo maxilar, destacando la reducción significativa del ancho de la hendidura aprovechando el crecimiento normal, además de un desarrollo maxilar más equilibrado. Según estos autores, el crecimiento maxilar puede ser guiado en términos casi fisiológicos, incluso en pacientes con FLP, siendo la rehabilitación funcional un requisito indispensable para alcanzar este objetivo.

En esta misma línea, Pannaci<sup>13-15</sup> propuso un enfoque de Ortopedia Funcional de los Maxilares (OFM) aplicado a la PSIO, dirigido al sistema estomatognático y centrado en la biomecánica de la lengua y su potencial clínico, en particular, para promover el cierre progresivo alveolar y a todo lo largo de toda la extensión de la hendidura palatina antes de la queilorrinoplastia. Este método busca una alineación casi paralela de los segmentos maxilares, evitando el defecto residual en forma de "T" reportado en técnicas convencionales<sup>10</sup>. Según sus bases, la OFM estimula la musculatura oral y perioral, para que actúe como guía de crecimiento óseo y los reportes de casos en dentición decidua y permanente son contundentes<sup>16</sup>. Adicionalmente, este enfoque funcional aplicado a la Ortopedia Infantil Prequirúrgica (PSIO) prioriza la rehabilitación o restauración de las funciones fisiológicas básicas alteradas del infante con FLP como son succión, deglución y respiración, con el propósito de elevar la expectativa y calidad de vida del infante desde etapas tempranas.

Este informe de caso se realizó en un entorno de bajos recursos, con acceso limitado a tecnologías digitales avanzadas. La aplicación de un protocolo basado en principios biológicos y en procedimientos manuales de confección resalta su viabilidad, accesibilidad y reproducibilidad para equipos clínicos que trabajan en contextos similares, y además destaca su potencial como estrategia rentable y sostenible para la atención temprana de infantes con fisura labiopalatina.

El objetivo de este estudio es presentar un reporte de caso de fisura labiopalatina unilateral completa derecha tratado con enfoque PSIO funcional, desde el inicio del tratamiento, el día del nacimiento y hasta 1 año después de la cirugía de paladar, y analizar las ventajas y limitaciones del manejo prequirúrgico desde esta perspectiva, mediante la descripción de los cambios morfométricos y clínicos obtenidos tras cuatro meses de tratamiento previo a la cirugía primaria de labio, once meses previo a la cirugía de paladar y 12 meses posterior a la cirugía de paladar.

## **MATERIALES Y MÉTODOS**

El tratamiento debe iniciarse lo antes posible tras el nacimiento, con el objetivo de aprovechar el rápido crecimiento que ocurre durante las primeras semanas de vida. Este trabajo corresponde a un reporte de casos con fines descriptivos.

### *Enfoque terapéutico*

El tratamiento se fundamenta en un enfoque funcional de Ortopedia Infantil Prequirúrgica (PSIO), basado en los principios de la Ortopedia Funcional de los Maxilares y en las teorías de la Matriz Funcional de Moss sobre el crecimiento óseo, así como en el concepto de osteosíntesis inducida por fuerzas intermitentes. Se emplearon placas intrabucales consecutivas, confeccionadas individualmente con acrílico autopolimerizable, a partir de modelos de escayola obtenidos con una frecuencia mensual.

### *Descripción del caso*

Se trata de un paciente masculino no sindrómico, con fisura labio-palatina unilateral completa derecha, atendido desde el primer día de vida mediante Ortopedia Infantil Prequirúrgica (PSIO) con enfoque funcional. Los padres otorgaron consentimiento informado por escrito para la realización del tratamiento y la publicación de la información e imágenes clínicas. Todos los datos fueron registrados sin identificadores personales, garantizando la confidencialidad del paciente.

El tratamiento se inició el mismo del nacimiento y tuvo una duración total de cuatro meses (20 semanas) previo a la cirugía de labio. Durante este período se confeccionaron cuatro Placas Funcionales sucesivas, reemplazadas cada 4 semanas. Treinta días posterior a la queiloplastia el tratamiento se reanudó y se mantuvo durante once meses adicionales, hasta la cirugía de paladar, utilizando cinco Placas Funcionales consecutivas, cambiadas cada 6 a 8 semanas. Las impresiones intraorales se tomaron con hidrocoloide irreversible siliconado de gelificación muy rápida (Hydrogum®, Zhermack®). Al nacer, el infante requirió alimentación por sonda gástrica debido a la imposibilidad de succión efectiva. Tras la colocación de la Placa Funcional, el bebé fue capaz de alimentarse con biberón y tetina convencional, evitando así el uso de sonda y la dependencia hospitalaria. Los padres fueron instruidos sobre la higiene oral del neonato, el manejo diario del dispositivo y su limpieza adecuada. No se reportaron problemas de retención del dispositivo, y los padres destacaron una alimentación eficaz y gradualmente más eficiente con el uso de la Placa Funcional, con aumento progresivo del volumen de leche ingerido y reducción del tiempo de ingesta.

### *Confección del dispositivo*

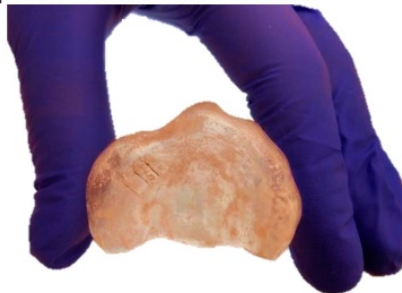Previo al acrilizado, el modelo de escayola se demarca para definir los límites de la placa y las zonas de presión localizadas a ambos lados de la fisura y a lo largo del paladar. Posteriormente, se enceran las áreas donde se espera el crecimiento de los segmentos maxilares, procurando continuidad a nivel de la fisura alveolar para favorecer un crecimiento vertical equilibrado.

La brecha palatina se recubre con cera, generando una superficie cóncava y uniforme que replica la forma anatómica de un paladar sin fisura. Utilizando una espátula 7A, se elimina una capa de yeso de aproximadamente 0,5 mm en las zonas de presión previamente demarcadas, donde se espera que la lengua ejerza una mayor carga mecánica.

El dispositivo se confecciona con acrílico autopolimerizable (NicTone®), manteniendo un grosor uniforme de aproximadamente 2 mm.

Los bordes se recortan y alisan conforme a los límites previamente establecidos, escotando las inserciones del frenillo vestibular, los frenillos laterales y, en su parte posterior, la inserción del músculo elevador del paladar. La superficie externa debe quedar completamente lisa y pulida. Sobre la superficie externa del acrílico, del lado del segmento de menor volumen, se tallan tres estrías transversales y paralelas entre sí (“Modificación Pannaci”<sup>13</sup>) (Figura 1), utilizando un fresón cilíndrico de extremo plano.

**Figura 1.** Vista oclusal de la Placa Funcional confeccionada en acrílico autopolimerizable (NicTone®), donde se observan tres estrías transversales y paralelas, talladas en la superficie externa del lado del segmento de menor volumen (“Modificación Pannaci”, 1997). Estas estrías confieren al dispositivo una textura diferenciada que estimula la propiocepción lingual y favorece la interacción funcional lengua–placa, orientando los movimientos linguales hacia el segmento menor para promover el crecimiento óseo controlado.

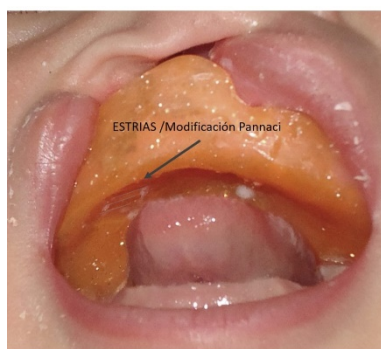

Esta modificación confiere al dispositivo una textura diferenciada, capaz de estimular la propiocepción lingual y promueve el contacto repetido de la lengua contra la superficie acrílica. La interacción lengua–placa incrementa la frecuencia y dirección controlada de los movimientos linguales hacia el segmento menor, proporcionando un estímulo mecánico localizado que promueve el crecimiento óseo del área que más lo requiere.

#### *Uso clínico y evaluación del progreso terapéutico*

El dispositivo se entregó el mismo día de la impresión. Una vez en boca, el paciente se mantuvo cómodo en reposo y durante la alimentación. La placa se retuvo en boca con un grado controlado de movilidad, permitiendo que la lengua se adapte de manera natural a su diseño amplio y cóncavo.

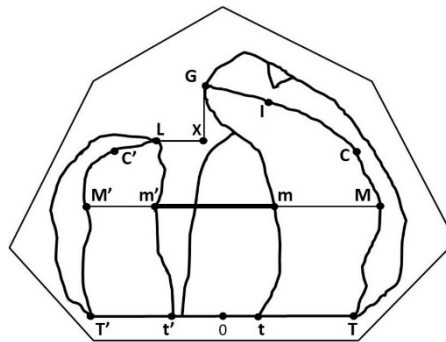
No se emplean elementos de retención adicionales; en caso necesario, se utilizó una mínima cantidad de adhesivo dental (Corega®). El dispositivo permaneció en uso de forma continua las 24 horas del día, retirándose solo dos o tres veces diarias para su higiene. El paciente fue controlado cada cuatro semanas durante el primer año, realizando una nueva impresión y confeccionando una nueva Placa Funcional hasta la cirugía de labio. Tras el período



**Figura 2.** Vista clínica intraoral del infante con la Placa Funcional en posición, donde se observa la lengua en contacto activo con las estrías transversales talladas en la superficie acrílica (“Modificación Pannaci”, 1997). Esta interacción refleja la estimulación propioceptiva y el control funcional ejercido por la lengua sobre el dispositivo, lo que contribuye al crecimiento guiado y simétrico de los segmentos maxilares.

postoperatorio, el tratamiento continuó, con reemplazos del dispositivo cada 6-8 semanas hasta la cirugía de paladar

A medida que erupcionaron los dientes, se dejaron los espacios correspondientes en elacrílico para su erupción natural. Los cambios morfológicos de los segmentos maxilares y las dimensiones de las fisuras alveolar y palatina se evaluaron mediante mediciones antropométricas sobre modelos de escayola, siguiendo los reparos anatómicos de Mazaheri<sup>17</sup> (Figura 3). El análisis dimensional se realizó en cuatro momentos (T1–T4) en los planos frontal y sagital (2D), sin contemplar el eje axial, registrándose todas las variables en milímetros (Tabla 1). Desde el punto de vista de la rehabilitación funcional del Sistema Estomatognático, los padres reportaron un aumento progresivo de talla y peso, de acuerdo con los controles pediátricos.



**Figura 3.** Esquema del maxilar superior de un paciente con fisura labio-palatina unilateral completa derecha, donde se indican los reparos anatómicos de referencia descritos por Mazaheri (1971) utilizados para el análisis antropométrico bidimensional. Estos puntos de referencia permitieron definir las catorce variables lineales medidas sobre los modelos de escayola en los distintos tiempos del tratamiento (T1–T4).

## RESULTADOS

La Tabla 1 presenta las medidas antropométricas bidimensionales obtenidas en los cuatro momentos del tratamiento (T1–T4), mientras que la Tabla 2 muestra las variaciones porcentuales entre los intervalos T1–T2, T1–T3 y T1–T4. El análisis dimensional de los modelos de escayola permitió evaluar y controlar los cambios transversales y longitudinales ocurridos en la relación de los segmentos maxilares respecto a la fisura. Los resultados evidencian una expansión progresiva y controlada del complejo maxilar a lo largo de las distintas etapas del tratamiento funcional.

- T1: inicio del tratamiento
- T2: previo a la cirugía de labio
- T3: previo a la cirugía de paladar
- T4 un año después de la cirugía de paladar

Se registraron catorce variables lineales, obtenidas a partir de modelos de escayola correspondientes a los cuatro tiempos de tratamiento (T1–T4), utilizando el software ImageJ® para las mediciones

Tabla 1. Mediciones antropométricas bidimensionales sobre modelos de escayola en los distintos tiempos del tratamiento (T1–T4)

Variable (mm)	T1	T2	T3	T4
---------------	----	----	----	----

T-T'	36.65	38.64	39.84	42.09
t-t'	17.41	9.16	8.50	—
M-M'	41.36	42.22	42.69	42.81
m-m'	16.04	5.53	4.73	—
L-G	13.02	0.00	0.00	—
L-X	11.20	0.00	3.48	—
G-X	5.76	0.00	2.67	—
C-C'	33.79	34.40	35.26	36.07
T-t	10.12	14.46	15.45	—
T'-t'	9.11	14.90	15.30	—
M-m	10.26	19.25	21.18	—
M'-m'	11.20	16.51	17.27	—
I-Línea T	27.56	28.71	31.06	32.94
L-Línea T	22.21	26.59	31.34	32.65

*Leyenda*

*T1 = inicio del tratamiento; T2 = previo a la cirugía de labio; T3 = previo a la cirugía de paladar; T4 = un año después de la cirugía de paladar.*

*T-T', M-M' y C-C': ancho del maxilar a nivel posterior, medio e intercanino.*

*t-t' y m-m': distancia de fisura palatinas a nivel posterior y medio.*

*L-X y G-X: Relación transversal y anteroposterior del segmento menor al mayor; dimensiones lineales de la fisura alveolar.*

*T-t, M-m: ancho a nivel posterior y medio del segmento mayor; T'-t', M'-m': ancho a nivel posterior y medio del segmento menor.*

*I-Línea T (línea base) = Longitud anteroposterior del segmento mayor.*

*L-Línea T (Línea base) = Longitud anteroposterior del segmento menor.*

Tabla 2. Variaciones porcentuales de las mediciones antropométricas entre los tiempos T1-T2, T1-T3 y T1-T4

<b>Variable (mm)</b>	<b>T1→T2 (%)</b>	<b>T1→T3 (%)</b>	<b>T1→T4 (%)</b>
T-T'	+5.43	+8.70	+14.84
t-t'	-47.39	-51.18	—
M-M'	+2.08	+3.22	+3.51

m-m'	-65.52	-70.51	—
L-G	-100.00	-100.00	—
L-X	-100.00	-68.93	—
G-X	-100.00	-53.65	—
C-C'	+1.81	+4.35	+6.75
T-t	+42.89	+52.67	—
T'-t'	+63.56	+67.95	—
M-m	+87.62	+106.43	—
M'-m'	+47.41	+54.20	—
I-Línea T	+4.17	+12.70	+19.52
L-Línea T	+19.72	+41.11	+47.01

*Leyenda*

*Valores expresados en porcentaje (%) de variación relativa respecto al tiempo inicial (T1). Los signos (+) indican incremento o expansión; los signos (-) indican reducción o cierre. T2 = previo a la cirugía de labio; T3 = previo a la cirugía de paladar; T4 = un año después de la cirugía de paladar.*

**Variaciones dimensionales y evolución morfométrica (T1-T4)**

El análisis de las mediciones antropométricas permitió observar cambios progresivos y controlados en la morfología del arco maxilar y en la relación de los segmentos con respecto a la fisura.

Los resultados se describen a continuación de acuerdo con las fases del tratamiento (Tabla 2):

- T1-T2 (fase inicial): respuesta temprana al inicio del tratamiento funcional.
- T1-T3 (fase de consolidación): periodo de reducción progresiva de la fisura y armonización estructural del arco maxilar.
- T1-T4 (fase de estabilidad): mantenimiento y estabilidad postoperatoria del crecimiento logrado.

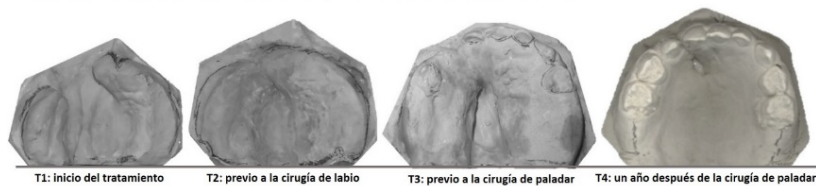
**Reducción de la fisura alveolar y palatina**

La fisura alveolar mostró una reducción sostenida desde la fase inicial del tratamiento. Las distancias L-G, L-X y G-X disminuyeron notablemente entre T1 y T2, alcanzando una reducción total (100%), reflejando una respuesta temprana y efectiva del tratamiento funcional. Durante la fase de consolidación (T1–T3), estas mismas variables mantuvieron dicha reducción, mostrando la persistencia del resultado ortopédico. Antes de la cirugía de labio (T2), los segmentos mayor y menor se encontraban alineados, condición que se mantuvo estable hasta el momento previo a la cirugía de paladar (T3) y se conservó tras la palatoplastia (T4).

En cuanto a la fisura palatina, las distancias a nivel medio (m-m') y posterior (t-t') presentaron reducción del 65,5 % y 47,4 %, respectivamente, entre T1 y T2, alcanzando una disminución del 70,5 % y 51,2 % hacia T3. Desde la fase inicial (T1-T2), la brecha palatina mostraba una disposición casi paralela de los bordes palatinos de los segmentos maxilares; relación que se mantuvo estable hasta antes de la cirugía de paladar (T3). Este comportamiento permitió evitar la formación del defecto residual en forma de "T" frecuentemente reportado en las técnicas prequirúrgicas convencionales, confirmando una alineación favorable y un cierre más fisiológico de la fisura.

"[Insertar Figura 4.]"

Figura 4. Vista frontal de los modelos de escayola correspondientes a los cuatro momentos del tratamiento (T1–T4) de un infante con fisura labio-palatina unilateral completa derecha. Sobre estos modelos se realizaron las mediciones antropométricas bidimensionales para el análisis morfométrico del caso.



### Crecimiento transversal del maxilar

Se registró un incremento progresivo en la distancia transversal total del maxilar en los distintos niveles medidos —posterior (T–T'), medio (M–M') e intercanino (C–C')— a lo largo del tratamiento.

En la fase inicial (T1–T2) los aumentos fueron del 5,4 %, 2,1 % y 1,8 %, respectivamente.

Durante la fase de consolidación (T1–T3) las expansiones alcanzaron 8,7 %, 3,2 % y 4,3 %, respectivamente, reflejando un crecimiento transversal sostenido y equilibrado del complejo maxilar durante el tratamiento, favorecido por la estimulación funcional inducida por el dispositivo. Posteriormente, en la fase de estabilidad, luego de un año de la palatoplastia (T4), las medidas transversales del maxilar se conservaron sin cambios relevantes (T–T' = +14,8 %, M–M' = +3,5 %, C–C' = +6,7 %) sin mostrar el patrón de inhibición del crecimiento maxilar reportado tras la intervención quirúrgica.

### Comportamiento de los segmentos maxilares

Durante el tratamiento, ambos segmentos mostraron un incremento transversal progresivo, tanto a nivel posterior ( $T-t / T'-t'$ ) como medio ( $M-m / M'-m'$ ).

En la fase inicial ( $T1-T2$ ), las longitudes  $T-t$ ,  $T'-t'$ ,  $M-m$  y  $M'-m'$  aumentaron 42,9 %, 63,6 %, 87,6 % y 47,4 %, respectivamente. Estos valores continuaron aumentando en la fase de consolidación ( $T1-T3$ ), alcanzando 52,7 %, 68,0 %, 106,4 % y 54,2 %, lo que demuestra una respuesta ortopédica favorable y sostenida de ambos segmentos. Este comportamiento sugiere que el cierre de la fisura palatina, tanto a nivel medio como posterior, se logra por el crecimiento activo y controlado de los segmentos maxilares, en lugar de mediante su aproximación forzada por técnicas mecánicas de compresión o restrictivas. Es de esperarse que el segmento mayor muestre una mayor capacidad de respuesta al crecimiento debido a la estimulación ejercida por la Placa Funcional.

Asimismo, se observó un incremento gradual en la longitud posteroanterior de los segmentos maxilares:  $I-T-T'$  (segmento mayor) y  $L-T-T'$  (segmento menor), indicando una expansión bidimensional armónica. La longitud  $I-Línea T$  aumentó 4,2 %, 12,7 % y 19,5 % en las tres fases del tratamiento, reflejando el aumento sagital del arco maxilar; mientras que la longitud  $L-Línea T$  presentó incrementos del 19,7 %, 41,1 % y 47,0 % correspondientes al aumento de la dimensión sagital del segmento menor. Estos valores reflejan un crecimiento sagital equilibrado y una reorganización estructural simétrica del arco maxilar.

#### **Conformación del arco maxilar y simetría**

Los resultados muestran una evolución continua hacia una configuración en “U” del arco maxilar, acompañada de una alineación progresiva de la línea media. En conjunto, estos hallazgos confirman el efecto funcional corrector del tratamiento aplicado, tanto sobre la forma y posición de los segmentos maxilares como en la simetría morfológica y estructural del complejo maxilar.

#### **DISCUSIÓN**

El tratamiento prequirúrgico mediante ortopedia funcional en el recién nacido con fisura labio-palatina tiene como propósito restablecer, desde etapas tempranas, un equilibrio funcional que favorezca el crecimiento armónico de los segmentos maxilares antes de la cirugía primaria<sup>14,15</sup>. Este caso clínico muestra como la estimulación neuromuscular dirigida a través de un dispositivo funcional es capaz de generar respuestas ortopédicas evidentes, expresadas en la reducción de las brechas alveolar y palatina, el aumento transversal y sagital de los segmentos maxilares y la mejoría de la simetría del arco.

La reducción significativa de las dimensiones de la fisura alveolar y palatina observada entre los estadios T1 y T4 sugiere una influencia directa de la función lingual sobre el crecimiento óseo maxilar. El contacto intermitente de la lengua con la superficie acrílica del dispositivo — especialmente en las zonas de las estrías talladas (“Modificación Pannaci”<sup>13</sup>)—, genera estímulos propioceptivos y cargas mecánicas localizadas que promueven la remodelación ósea y el aumento progresivo de los segmentos. Este principio coincide con las teorías de la Matriz Funcional de Moss<sup>18</sup>, el Servosistema de Petrovic<sup>19</sup> y fundamentos de crecimiento y desarrollo maxilofacial de Enlow<sup>20</sup>, que establecen que la función muscular orienta la forma y el desarrollo de los tejidos óseos subyacentes.

El incremento transversal registrado a diferentes niveles —posterior (T-T'), medio (M-M') e intercanino (C-C')— junto al aumento en la longitud posteroanterior de los segmentos maxilares: I-T-T' (segmento mayor) y L-T-T' (segmento menor), muestra un crecimiento tridimensional equilibrado. Esto es atribuible a la estimulación mecánica funcional ejercida por el movimiento dinámico de la lengua sobre los segmentos maxilares, promoviendo así el crecimiento óseo. La ausencia de elementos de retención rígida y la movilidad controlada de la Placa Funcional permiten que el dispositivo actúe como un modulador fisiológico del crecimiento, adaptándose a las fuerzas biológicas y al ritmo individual de desarrollo de cada paciente.

Estos hallazgos coinciden con los reportados por Agell, quien informó que el tratamiento prequirúrgico con OFM no solo redujo la gravedad del espacio alveolar, sino que también redujo significativamente la gravedad de la hendidura palatina<sup>21</sup>. Los resultados presentados adquieren especial relevancia al considerar que no se ha reportado en la literatura que otros métodos de PSIO logren estimular el crecimiento de la zona posterior del maxilar (T-T') de forma simultánea con las regiones media (M-M') y anterior (C-C'). Tampoco se ha descrito que las técnicas tradicionales de PSIO promuevan activamente las funciones fisiológicas del sistema estomatognático, tales como la respiración, la succión, la lactancia y la deglución. Por el contrario, la mayoría de los métodos convencionales se basan en fuerzas mecánicas externas de tracción o compresión, las cuales pueden alterar los vectores naturales de crecimiento óseo y no evitan el efecto inhibitorio del crecimiento postquirúrgico.

En cambio, el enfoque funcional aquí presentado demuestra que la reducción de la brecha alveolar y palatina puede lograrse promoviendo el crecimiento controlado de los segmentos maxilares y corrigiendo sus vectores de crecimiento a través de la activación fisiológica de la musculatura orofacial. Este mecanismo dinámico explica la configuración final en “U” del arco maxilar, la alineación de la línea media y la ausencia del defecto residual en forma de “T”, hallazgos que contrastan con los resultados obtenidos mediante técnicas prequirúrgicas convencionales.

La mejoría en la función alimentaria, reportada por los padres, refuerza la relevancia clínica de este enfoque funcional. El restablecimiento temprano del patrón del apoyo lingual, de succión y deglución contribuye no solo a la nutrición efectiva del neonato, sino también al ejercicio fisiológico de la musculatura lingual y perioral, que a su vez potencia los efectos ortopédicos del tratamiento. La integración entre función y forma, principio esencial de la Ortopedia Funcional de los Maxilares, se hace evidente en la evolución morfométrica favorable del caso.

En conjunto, estos hallazgos respaldan la aplicación temprana de dispositivos funcionales en el manejo de neonatos con fisura labio-palatina, destacando su potencial terapéutico para mejorar simultáneamente las condiciones anatómicas y fisiológicas antes de la cirugía primaria. Si bien los resultados de un solo caso no permiten generalizar conclusiones, la documentación secuencial de las mediciones y la evidencia morfométrica objetiva confirman el valor clínico y científico del enfoque funcional aplicado. Futuros estudios con muestras más amplias y seguimiento longitudinal permitirán cuantificar con mayor precisión los efectos

tridimensionales de este tipo de dispositivos y establecer comparaciones objetivas con otras modalidades de ortopedia prequirúrgica.

## CONCLUSIONES

La reducción de la brecha alveolar y palatina puede lograrse mediante la estimulación funcional y el crecimiento controlado de los segmentos maxilares, en lugar de su aproximación mecánica. Este caso demuestra que orientar los vectores de crecimiento óseo a través de la función fisiológica permite guiar el desarrollo maxilar y disminuir la severidad del defecto antes de la cirugía primaria. El objetivo terapéutico fundamental de este enfoque es estimular la función lingual y dirigirla deliberadamente hacia los segmentos maxilares a fin de promover su crecimiento controlado y reducir las dimensiones de la fisura, preparando así al paciente para una intervención quirúrgica menos invasiva y con mejores condiciones anatómicas.

La estimulación neuromuscular continua producida por el contacto activo de la lengua con la superficie acrílica del dispositivo constituye un estímulo mecánico eficaz que orienta el crecimiento óseo, favorece la alineación de los segmentos y mejora la simetría del arco maxilar. Al separar la cavidad oral de la cavidad nasal, la Placa Funcional proporciona un adecuado apoyo para la lengua y promueve un patrón de succión y deglución fisiológico, contribuyendo a la rehabilitación de funciones orales básicas y a un desarrollo armónico del sistema estomatognático.

## REFERENCIAS BIBLIOGRAFICAS

1. McNeil CK. Orthodontic procedures in the treatment of congenital cleft palate. *Dent Rec (London)*. 1950 May;70(5):126-32. PMID: 24537837.
2. Dayana Durón Rivas et al. Presurgical orthopedics in patients with unilateral cleft lip and palate: clinical case reports. *Revista Mexicana de Ortodoncia*. Vol 5, Nº 2, April-June 2017, pp 85-e94.
3. Latham RA. Orthopedic advancement of the cleft maxillary segment: a preliminary report. *Cleft Palate J*. 1980 Jul;17(3):227-33. PMID: 6994932.
4. Grayson BH, Cutting CB. Presurgical nasoalveolar orthopedic molding in primary correction of the nose, lip, and alveolus of infants born with unilateral and bilateral clefts. *Cleft Palate Craniofac J*. 2001 May;38(3):193-8. doi: 10.1597/1545-1569\_2001\_038\_0193\_pnomip\_2.0.co\_2. PMID: 11386426.

5. Avni Abdiu. The nasal alar elevator: A new device that may reduce the need for primary operation of the nose in patients with cleft lip. *Scand J Plast Reconstr Surg Hand Surg*, 2009; 43: 71\_74. DOI: 10.1080/02844310802514520.
6. Kornbluth M, Campbell RE, Daskalogiannakis J, Ross EJ, Glick PH, Russell KA, Doucet JC, Hathaway RR, Long RE Jr, Sitzman TJ. Active Presurgical Infant Orthopedics for Unilateral Cleft Lip and Palate: Intercenter Outcome Comparison of Latham, Modified McNeil, and Nasoalveolar Molding. *Cleft Palate Craniofac J*. 2018 May;55(5):639-648. doi: 10.1177/1055665618757367. Epub 2018 Feb 20. PMID: 29461877; PMCID: PMC5903966.
7. Riveros CCC, Calderon GKX, Hurtado CKY, et al. Pre-surgical orthopedics success in patients with cleft lip and cleft palate - Scoping review. *Rev Odontopediatr Latinoam*. 2022;12(1).
8. Kramer GJ, Hoeksma JB, Prah-Andersen B. Early palatal changes in complete and incomplete cleft lip and/or palate. *Acta Anat (Basel)*. 1992;144(3):202-12. doi: 10.1159/000147308. PMID: 1529674.
9. Prah C, Kuijpers-Jagtman AM, van't Hof MA, Prah-Andersen B. A randomised prospective clinical trial into the effect of infant orthopaedics on maxillary arch dimensions in unilateral cleft lip and palate (Dutchcleft). *Eur J Oral Sci*. 2001 Oct;109(5):297-305. doi: 10.1034/j.1600-0722.2001.00056.x. PMID: 11695749.
10. Abhinav BA, Batra P, Chander Sood S, Sharma K, Srivastava A, Raghavan S. Comparative Study of Presurgical Infant Orthopedics by Modified Grayson Method and Dynacleft With Nasal Elevators in Patients With Unilateral Cleft Lip and Palate-A Clinical Prospective Study. *Cleft Palate Craniofac J*. 2021 Feb;58(2):189-201. doi: 10.1177/1055665620948630. Epub 2020 Aug 25. PMID: 32840133.
11. Parhofer R, Rau A, Strobel K, Gözl L, Stark R, Ritschl LM, Wolff KD, Kesting MR, Grill FD, Seidel CL. The impact of passive alveolar molding vs. nasoalveolar molding on cleft width and other parameters of maxillary growth in unilateral cleft lip palate. *Clin Oral Investig*. 2023 Jun 23. doi: 10.1007/s00784-023-05119-7. Epub ahead of print. PMID: 37353667.
12. Grabowski R, Sadowski C, Baumann W. Presurgical orthopaedic treatment of newborns with cleft lip and palate: functional treatment with the elastic activator according to Castillo-Morales. *J Orofac Orthop*. 2006;67(1):48-60.

13. Pannaci T. "Modificación Pannaci" aplicada a pacientes con hendidura labio palatina que cursan con disfunción lingual. Revista de la Sociedad Médica del Hospital San Juan de Dios. Enero 1997,18:43-48. LILACS | ID: lil-228328.
14. Pannaci T. Ortopedia Maxilar en las hendiduras de labio y paladar. Cirugía Pediátrica, Vol I, Cap 14. Leopoldo Briceño Iragorry y Gastón Calcaño Loynaz, Editorial Torino, Caracas, Venezuela 2003/págs. 255-262.
15. Pannaci T. Global Cleft Care in Low-Resource Settings. Chapter 26-Cleft Dental Treatment and Naso-Alveolar Molding, April 2021. DOI: 10.1007/978-3-030-59105-2\_26.
16. Simões, Wilma Alexandre. Functional Maxillary Orthopedic, Through neuro-occlusal 2Vols- 3rd Edition; 2004. Publisher Artes Médicas Latinoamérica. ISBN: 8574040789.
17. Mazaheri M, Harding RL, Cooper JA, Meier JA, Jones TS. Changes in arch form and dimensions of cleft patients following orthopedic and surgical correction. Cleft Palate J. 1971;8:232–239.
18. Moss ML, Salentijn L. The primary role of functional matrices in facial growth. Am J Orthod. 1969;55(6):566–577.
19. Petrovic AG, Stutzmann JJ. Reactive capacity of animal and human condylar cartilage at the cellular and molecular levels in the light of a cybernetic concept of facial growth. Journal of Orofacial Orthopedics/Fortschr Kieferorthop. 1988;49(5):405-25 PMID: 3053370DOI: 10.1007/BF02341231.
20. Enlow Donald H. Hans Mark G, Essentials of facial growth, Second edition. ISBN 978-160461-852-5. Needham Press, Inc.2008, USA.
21. Agell Sogbe A, Mitiko Aseka Garcia M, Souza Lima Wan-Dall B, Sierra NE, da Silva Freitas R. Comparative Study of Maxillary Growth in Patients With Unilateral Cleft Treated With and Without Pre-Surgical Orthopedics. Cleft Palate Craniofac J. 2023 Jan 18:10556656221149784. doi: 10.1177/10556656221149784. Epub ahead of print. PMID: 36655299.

**Agradecimientos**

La autora expresa su agradecimiento a los padres del paciente por su colaboración y confianza, así como al equipo clínico y técnico que participó en el seguimiento y documentación del caso.

**Responsabilidades éticas**

Se declara que el presente trabajo cumple con los principios éticos de la Declaración de Helsinki y las normas nacionales de investigación en seres humanos.

**Conflicto de intereses**

La autora declara no tener conflicto de intereses en relación con la publicación de este artículo.