
Ortodoncia biodigital.
Diagnóstico y plan de tratamiento integrando las nuevas tecnologías 3D.

Bio digital orthodontics
Diagnosis and treatment integrating the new 3D technologies.

Dra. Sylvia Ringel Mosquera

Doctora en Odontología UDELAR

Miembro de Sociedad Uruguaya de Ortodoncia SUO

Miembro de Sociedad Argentina de Ortodoncia SAO

Miembro de Sociedad Argentina de Ortodoncia con Alineadores SAOA

Docente G 3 Cátedra de Histología UDELAR

Docente ayudante de clínica en Diplomatura de Ortodoncia con Alineadores SAO

Docente en carrera de especialidad de Ortodoncia SAO – UCES

e-mail:dresringel@gmail.com

DOI 10.52887/RUOO/v6n1.5

Resumen

Los tratamientos de Ortodoncia han sido siempre realizados en tres dimensiones, sin embargo las limitaciones de herramientas diagnósticas han llevado a los profesionales de la Ortodoncia a diagnosticar y pensar en 2D.

Las nuevas herramientas diagnosticas, destacando la CBCT han supuesto un punto de inflexión en la disciplina porque permite a los profesionales lograr un mejor conocimiento de la anatomía de los pacientes y así establecer un abordaje más personalizado y preciso, especialmente en casos de expansión, torque y movimientos de traslación. El tratamiento con alineadores y el uso de CBCT ofrecen innumerables ventajas, como la

preservación de la salud periodontal de los pacientes, y esto parece presagiar un futuro más prometedor. Así se presenta un caso clínico diagnosticado y tratado con los conceptos de la Ortodoncia biodigital

Palabras claves: ortodoncia biodigital, alineadores, tratamiento ortodóncica, movimientos dentarios , expansión

Summary

Orthodontic treatments have always been performed in 3D, however diagnostic limited tools have unfortunately driven Orthodontic professionals to diagnose and think in 2D.

The new diagnostic tools, emphasizing the CBCT, have been a turning point in the discipline as it allows professionals to achieve a better knowledge of patients anatomy and thus establish a more personalized and precise approach, especially in cases of expansion, torque and translation movements. Clear aligner treatments and the use of CBCT offer innumerable advantages, such as of the periodontal health preservation, and this seems to herald a more promising future. A clinical case is presented diagnosed and treated using Biodigital Orthodontic concepts

Keywords: biodigital orthodontics, clear aligners, orthodontic treatment, tooth movements, expansion

Introducción

Los tratamientos de ortodoncia siempre se han realizado en 3D, pero lamentablemente las limitaciones metodológicas y visuales han llevado a los profesionales a pensar en dos dimensiones.

La práctica de la ortodoncia actualmente está experimentando un cambio debido al uso de imágenes 3D, concretamente a través de la fotografía digital 3D, videografía, procesamiento de imágenes digitales, escaneo intraoral, modelos dentales virtuales,

software de diseño, impresión 3D, CBCT (Tomografía computada de haz cónico) y modelos estereolitográficos.

La capacidad de transformar imágenes mediante software especializado y la creación de algoritmos que simulan los movimientos finales de los dientes y la arcada permiten a los especialistas obtener un excelente plan de tratamiento, estableciendo una poderosa herramienta de comunicación para ayudar a los pacientes a comprender las alternativas de tratamiento y brindar un consentimiento verdaderamente informado.

El profundo conocimiento de la anatomía de los pacientes por parte de los profesionales ha hecho necesario implementar un nuevo protocolo de trabajo que implica la integración de la biología en las nuevas tecnologías digitales. El uso de CBCT es uno de los elementos principales en este cambio de paradigma.

Una vez adquirida una sola imagen, esta técnica ofrece la posibilidad de acceder a la reconstrucción multiplanar de cualquier área de interés, proporcionando así múltiples cortes y reconstrucciones 3D precisas y resultando en la vinculación de imágenes 3D a escala 1:1, sin distorsiones y sin aumentos. . Estas características ayudarán a mejorar el

diagnóstico de ortodoncia, la evaluación del crecimiento y desarrollo, la evaluación del progreso, los resultados finales y la retención.

En ortodoncia, las indicaciones más frecuentes de los estudios CBCT se relacionan con el análisis de la morfología y posición de los dientes en el hueso alveolar, reabsorciones radiculares, dehiscencias y fenestraciones óseas, morfología y posición de los cóndilos en la articulación temporomandibular (TMI) y permeabilidad de las vías respiratorias.

Es fundamental entender que tales herramientas tecnológicas no son una solución per se, pero sí mejoran el diagnóstico y la planificación personalizada del tratamiento con el objetivo de obtener mejores resultados que siempre estarán de acuerdo con los movimientos fisiológicos dentarios y la salud periodontal

Con estas nuevas herramientas tenemos alcances en la planificación de nuestros tratamientos en lo que concierne a los límites biológicos de nuestros pacientes como nunca antes, la herramienta del CBCT ha venido para “abrirnos los ojos” y al mismo tiempo los software de diseño nos brindan la posibilidad única de mover individualmente las piezas dentarias en la arcada, secuenciando y guiando los movimientos dentro de estos límites biológicos y prácticamente anulando la acción reacción y lo que conocemos como anclaje recíproco en la Ortodoncia convencional preprogramada.

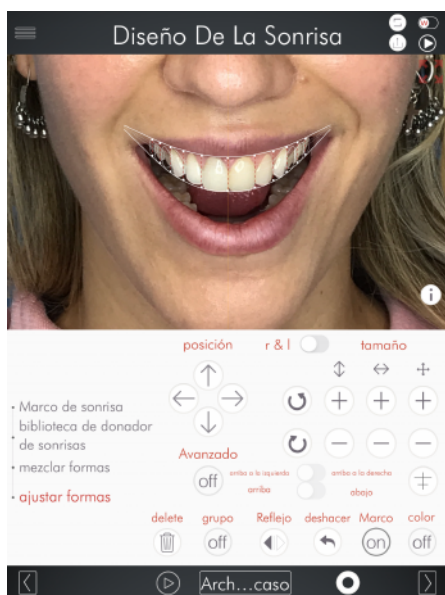
Diagnostico

Paciente de 33 años se presenta con el motivo de consulta de mejorar su sonrisa dada la estrechez superior y solucionar un leve apiñamiento inferior.

Hace especial énfasis en no querer cambiar en absoluto centrales y laterales superiores que le agradan y la identifican.



El Dr. Ariel Luz Gago realiza un Diseño digital de sonrisa, donde se trabaja en canino y premolares superiores sin modificar el grupo incisivo. Se plantean dos caminos para obtener el resultado de este diseño, una solución restauradora y una segunda solución con ortodoncia con alineadores.



La paciente opta por la solución con ortodoncia y comenzamos el proceso de diagnóstico y plan de tratamiento con los protocolos de la ortodoncia biodigital.

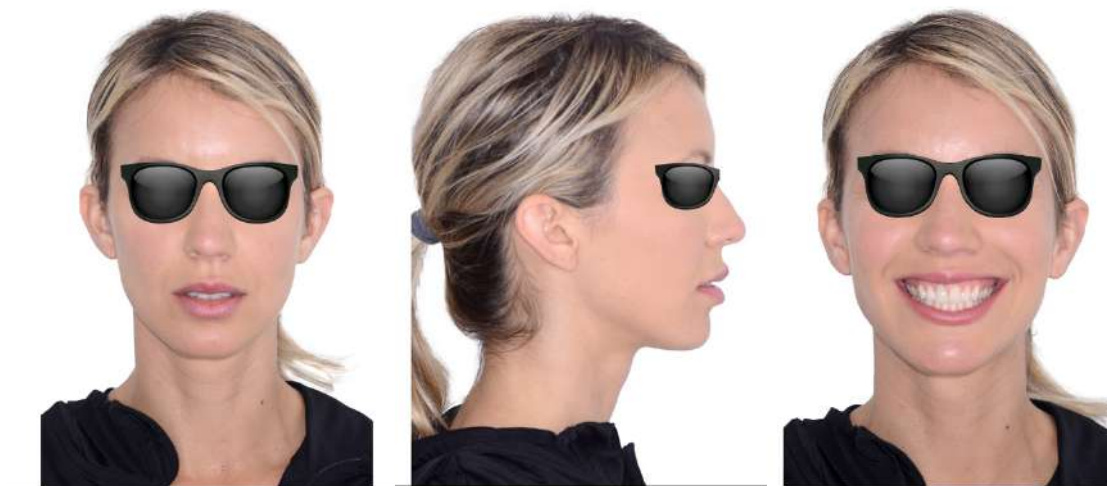

Fig 1

En el análisis facial se observa una cara relativamente simétrica y armónica, tercios faciales coincidentes y posición correcta de la cabeza.

En la sonrisa se destaca los corredores bucales oscuros que ya se habían detectado en el diseño de sonrisa inicial. Fig 1

El examen intraoral revela una clase I molar y canina, estrechez de ambos arcos y un leve apiñamiento inferior. La estrechez es causada por gran torque negativo de canino y premolares y da como resultado los corredores bucales oscuros observados en la sonrisa. Fig. 2

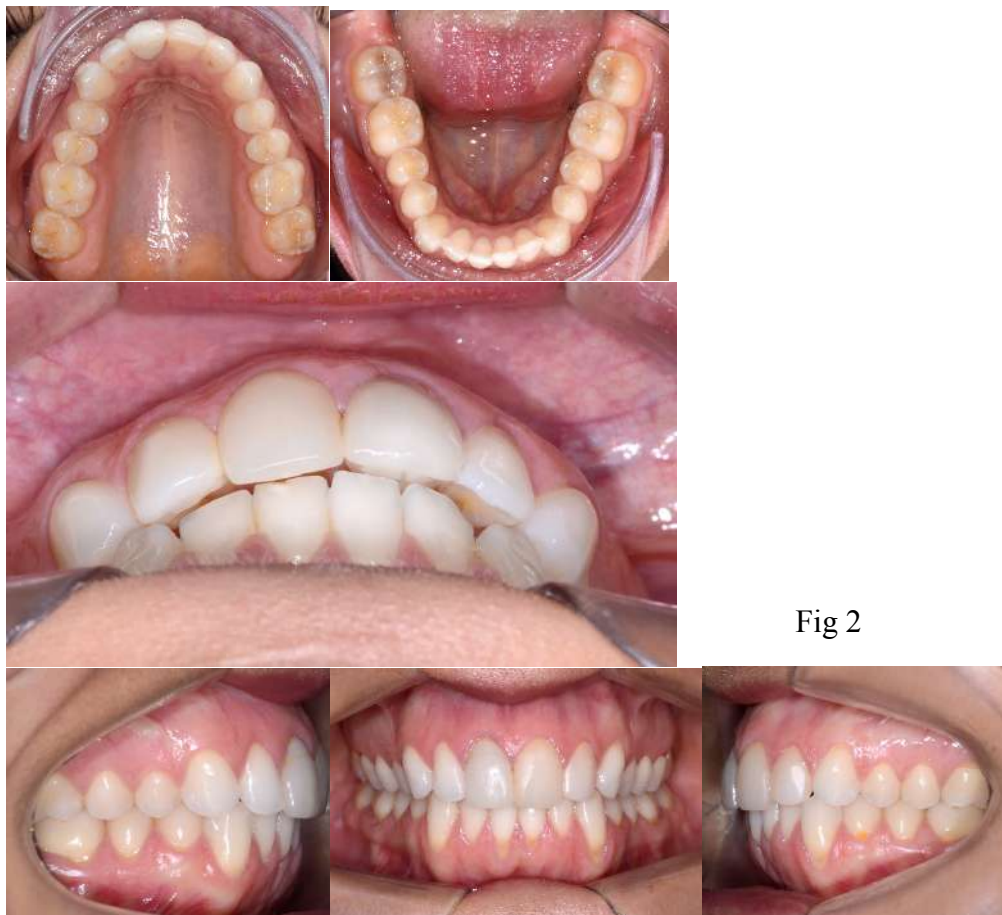
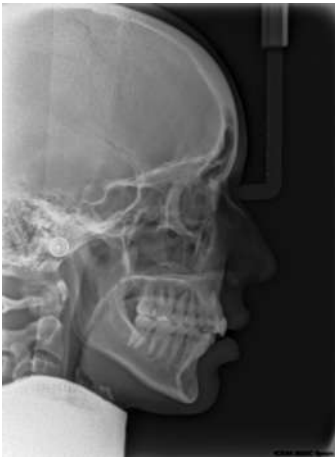
Fig 2

El análisis cefalométrico nos revela un biótipo Dolicofacial, clase I esquelética, incisivo inferior levemente protruido e incisivos superiores en inclinación correcta si los comparamos al eje facial. Fig 3

Fig 3



Medidas de Diastema				
Medida	Valor	Medida	Unidad	Clase
Diastema lateral	1.5	0.0-2.0	mm	Clase I
Diastema central	0.5	0.0-1.0	mm	Clase I
Diastema total	2.0	0.0-3.0	mm	Clase I
Diastema anterior	2.0	0.0-3.0	mm	Clase I
Diastema posterior	0.0	0.0-0.5	mm	Clase I

Medidas de Proclividad				
Medida	Valor	Medida	Unidad	Clase
Proclividad maxilar	135	120-150	gr	Clase I
Proclividad mandibular	125	110-140	gr	Clase I

Medidas de Rotación				
Medida	Valor	Medida	Unidad	Clase
Rotación maxilar	10	0-20	gr	Clase I
Rotación mandibular	5	0-10	gr	Clase I

Medidas de Inclinación				
Medida	Valor	Medida	Unidad	Clase
Inclinación maxilar	10	0-20	gr	Clase I
Inclinación mandibular	5	0-10	gr	Clase I

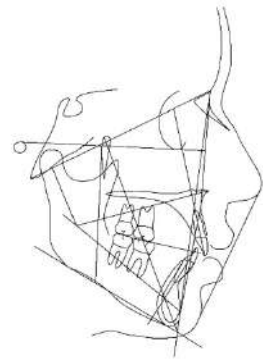


Diagrama esquemático de medidas de inclinación y rotación.

En la CBCT observada se identifica el fuerte torque negativo de caninos y premolares superiores, sobretodo a destacar las piezas 13 y 14 las cuales presentan su raiz contra la tabla vestibular. Fig 4



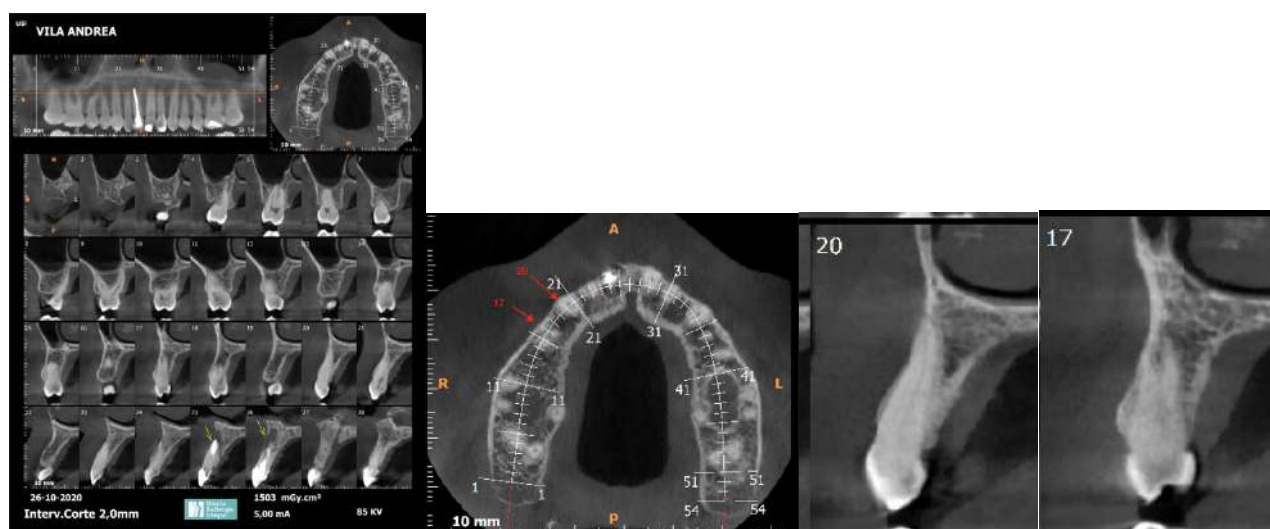


Fig.4

Plan de tratamiento:

Se efectua el escaneo intraoral y se diseñan dos etapas de tratamiento. La primera de 10 alineadores y una segunda de 12 alineadores.

Se solicita a diseño una expansión con torque de canino y premolares basada únicamente en movimientos de inclinación, con nulos movimientos vestibulo linguales, de modo de posicionar las raíces hacia el hueso esponjoso, asegurándonos la integridad de la tabla vestibular.

Al mismo tiempo se solicita a diseño NO MOVER las piezas 12, 11, 21 y 22 para respetar el requerimiento de la paciente en cuanto a mantener la estética de ese sector sin cambios. Destacamos que esta opcion de solicitar NO MOVER es unica en la ortodoncia con Alineadores.

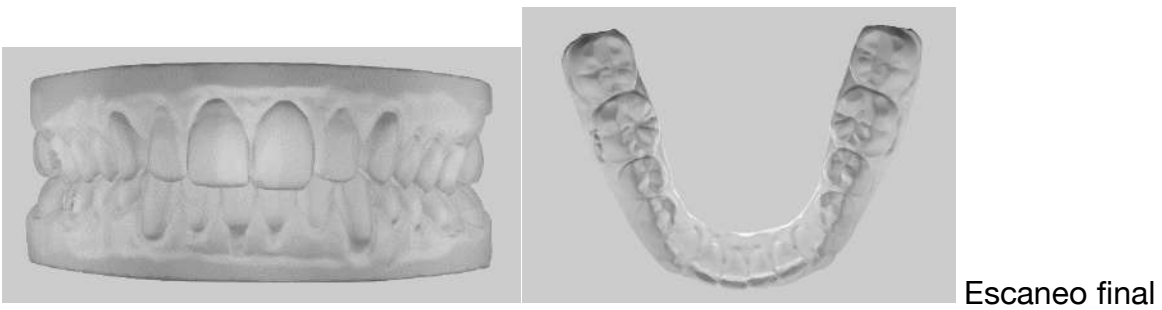
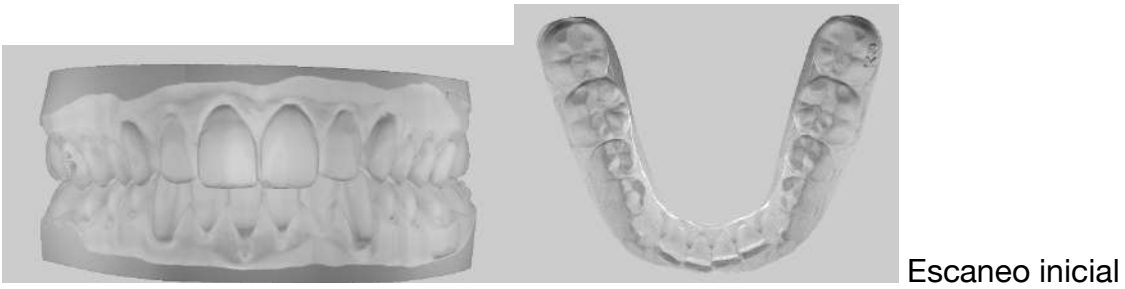
En el sector inferior se diseñan los mismos movimientos en el sector posterior y se solicita la solución del apiñamiento inferior con IPR como herramienta para generar el espacio y evitar la protrusion incisiva.

Este tratamiento se efectúa sin la colocación de attachments, ya que los movimientos solicitados no los requerían

Los alineadores se cambian cada 15 dias, resultando en un tratamiento de 11 meses.

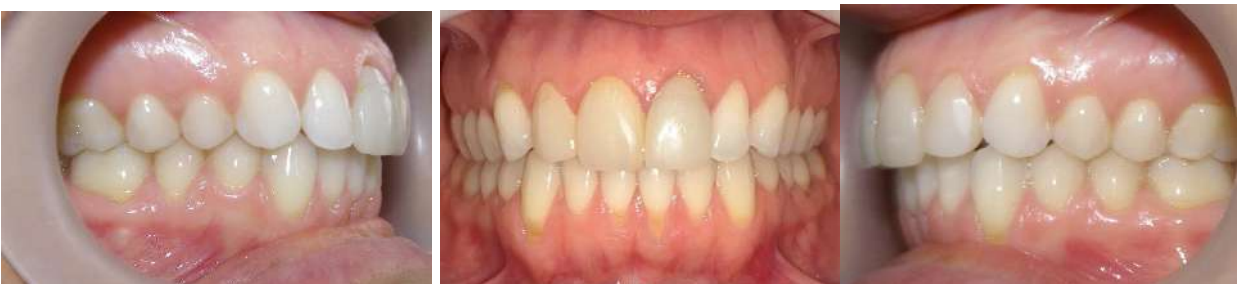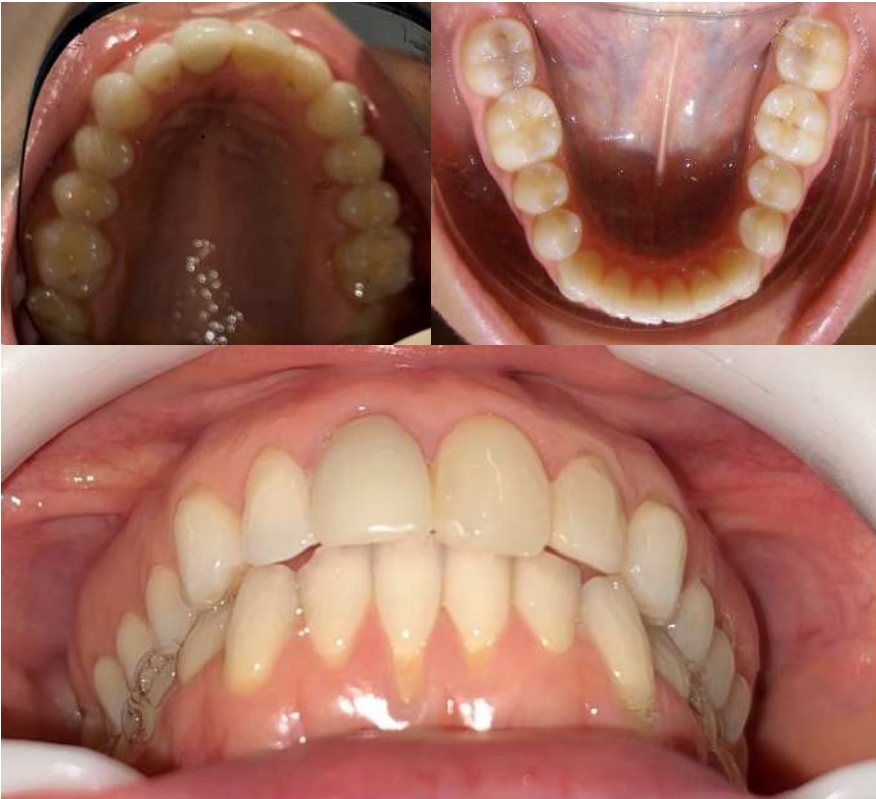Entre la primera y segunda etapa se vuelve a realizar un nuevo escaneo intraoral y se continua con un nuevo diseño de movimientos que continúan el proyecto inicial.

Entre etapas se utilizan alineadores pasivos de contención.



Resultados

El torque solicitado se logra, resultando en una expansión de ambos maxilares, al mismo tiempo observamos la solución del apiñamiento inferior.



El torque solicitado se logra, acercándonos en la sonrisa final a la situación del diseño digital de sonrisa realizado por el Dr Luz



Diseño digital de sonrisa

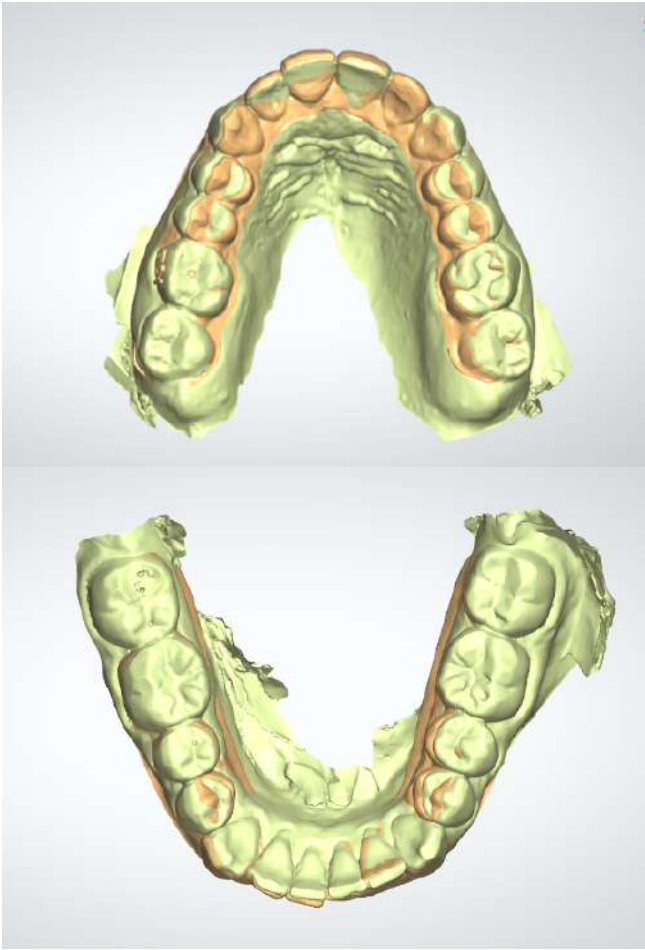


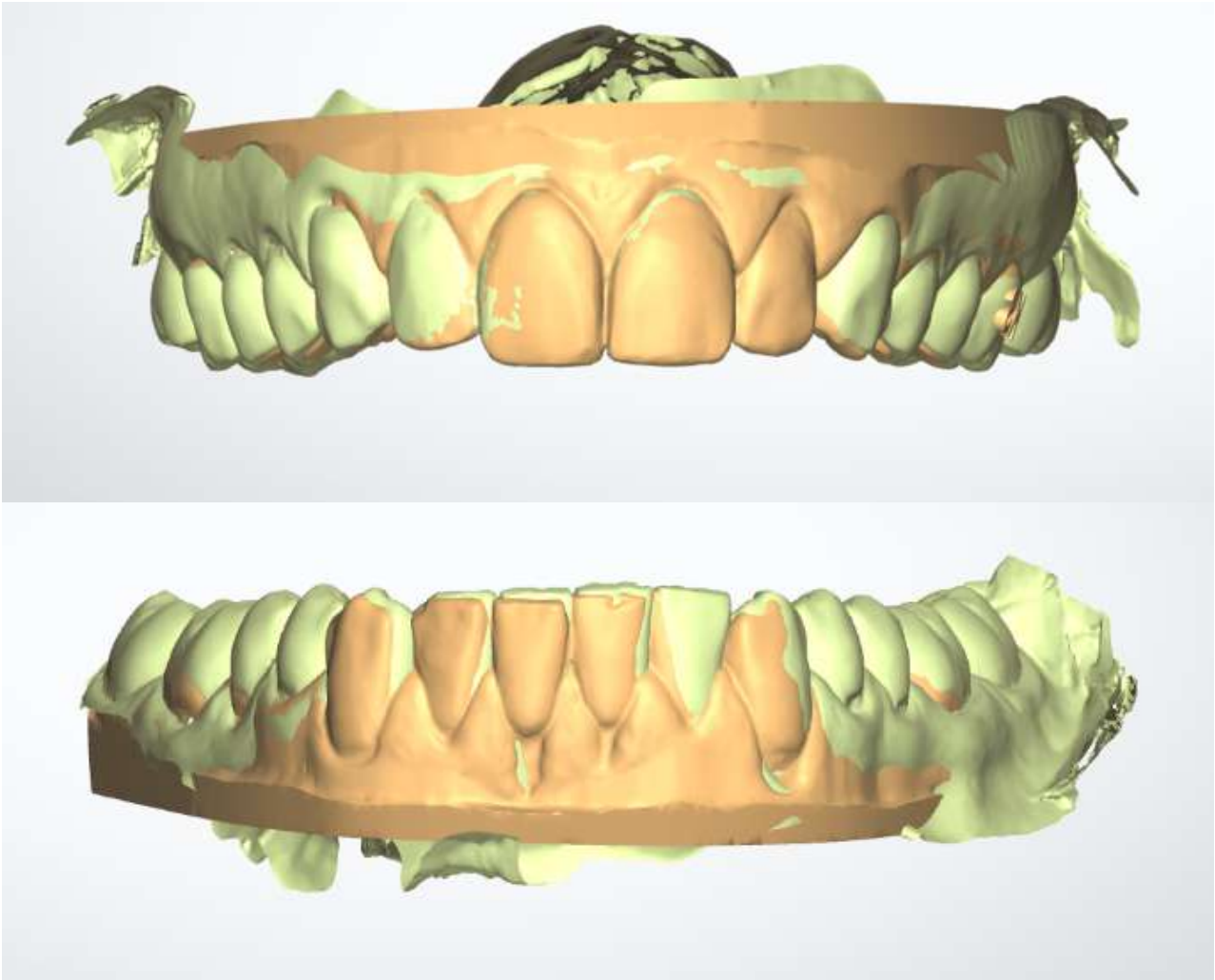
Resultado final obtenido con el tratamiento de Ortodoncia con Alineadores

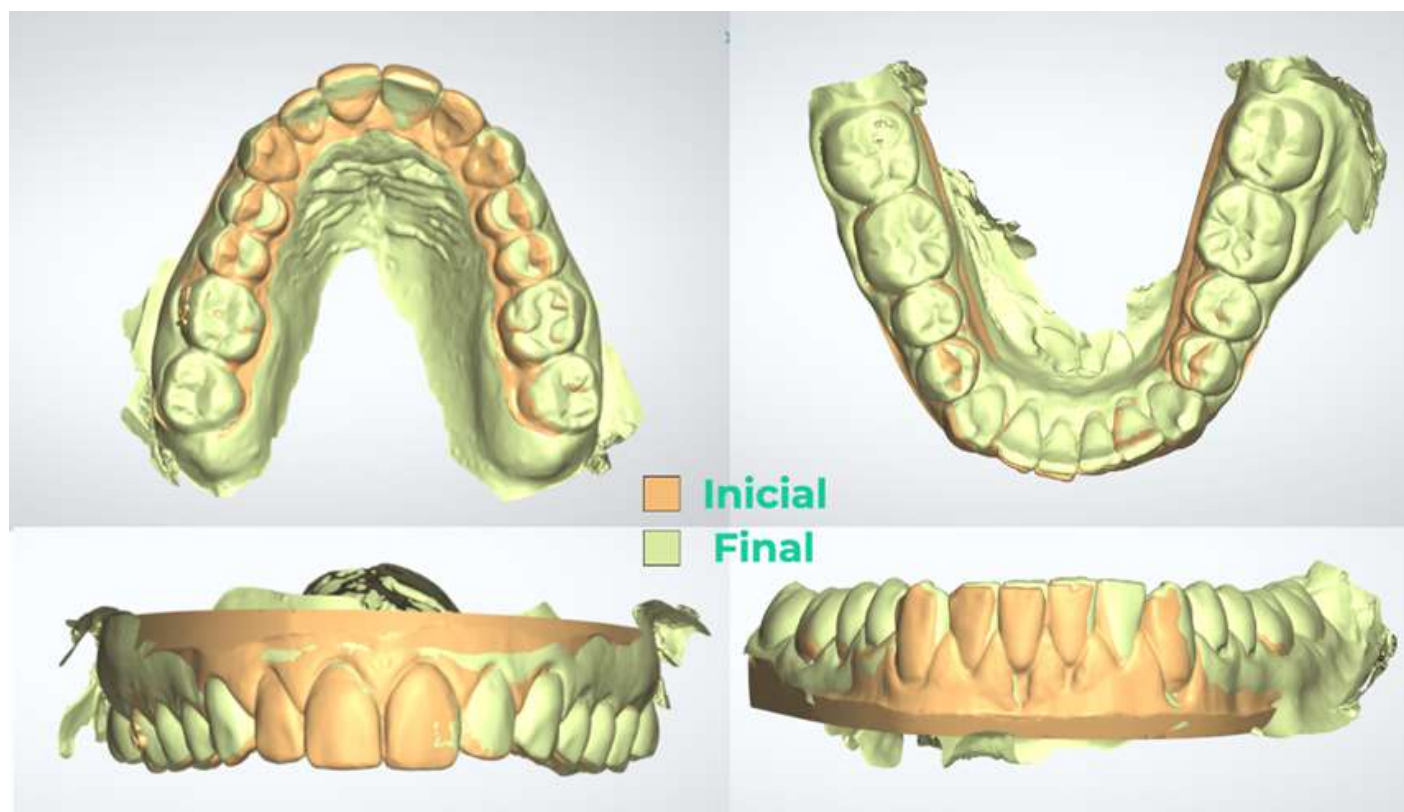
Superposiciones de escaneo inicial y final

En las superposiciones de los escaneo intraorales inicial y final se evidencia el rango de expansión logrado.

Tambien se evidencia la ausencia de movimiento solicitada de los incisivos superiores. Y se observan los movimientos de solución del apiñamiento inferior







Conclusiones

El mundo en general y la práctica de la odontología en particular se está volviendo cada vez mayormente digitalizado. La Ortodoncia no escapa a ello y los protocolos biodigitales nos permiten brindarles nuevas soluciones a nuestros pacientes respetando de manera extrema sus límites biológicos.

Estas nuevas tecnologías deben ir siempre acompañadas con fuertes fundamentos biológicos y biomecánicos.

Es ideal que un plan de tratamiento virtual sea apoyado con todas las imágenes 3D a nuestro alcance, destacando la CBCT que nos asegura el respeto a las estructuras periodontales, sobretodo en casos donde debemos realizar expansión.

La CBCT es útil para los ortodoncistas al evaluar el escenario óseo real con el que están trabajando y puede determinar los límites biológicos de los movimientos ortodóncicos. Por tanto, el guiado biomecánico es fundamental para conseguir un diseño de tratamiento más personalizado, preciso y seguro con una adecuada conservación de la estructura periodontal. La autora recomienda encarecidamente la implementación del protocolo

biodigital para abordar el tratamiento de ortodoncia realizado con cualquier técnica, y fomentan el uso de alineadores transparentes para un mejor manejo de cada pieza dentaria individual.