

Recibido : MAYO 2023

ARTICULO ORIGINAL

Aceptado : JUNIO 2023

PENDULO DE ACCIÓN RECÍPROCA

Pendulum of reciprocal action

Isabel Poggi Varaldo

Dra.en Odontología UDELAR

Especialista en Ortopedia y Ortodoncia DMF UDELAR

Docente titular Clinica de Prevención y Ortopedia IUCEDDU

Email: ipoggiv@gmail.com

DOI 10.52887/RUOO/v6n1.4

RESUMEN

El dispositivo Péndulo de Hilgers ¹ fue diseñado por el autor con el objetivo de realizar la distalación de los molares superiores cuando se constata que ellos ocupan una posición mesializada en la arcada superior.

En este artículo presentamos una modificación de este dispositivo donde se utiliza la potencialidad de la acción de la fuerza distaladora en forma recíproca para estimular el desarrollo sagital de la premaxila y/o maxilar superior cuando se diagnostica su déficit, en simultáneo con la distorotación y /o distalación de los molares permanentes superiores.

SUMMARY

The appliance Pendulum of Hilgers 1 was designed by the author with the objective of making a distalation of the upper molars when it is noted that these are in a mesial position in the upper jaw.

In this article we present a modification of the appliance where it is used the potential action of the distalation strength in a reciprocal way to stimulate the sagittal development of the premaxilla or upper jaw when it is diagnosed as in shortage, simultaneously with the dis rotation and/or distalation of the upper permanent molars.

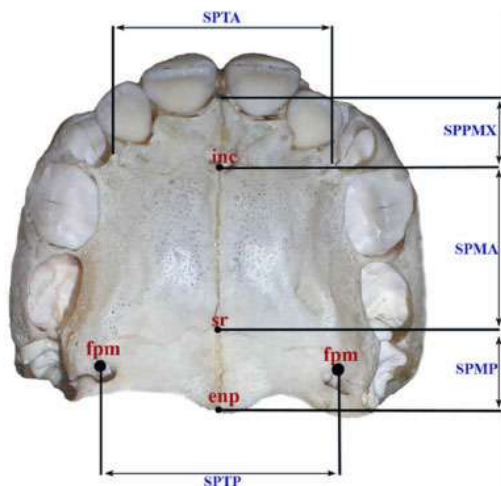
Palabras claves: Péndulo, distalación, déficit premaxila, braquignacia, canino retenido

Key words: pendulum, distalation, shortage of pre maxila, braquignatia, included cuspid

INTRODUCCION

Cuando el problema supone que el maxilar superior se presenta corto en sentido sagital (braquignacia) dando como consecuencia una falta de espacio para el futuro recambio dentario, podemos tratarlo precozmente con buenos resultados antes de los 6 años a través de los dispositivos de MJDeshayes.² Pero cuando la consulta es tardía, en dentición mixta o permanente joven y esta anomalia siguió su libre curso ocasionando Clase II molar o falsa Clase I (uni o bilateral) por falta de crecimiento del sector posterior maxilar con bloqueo o erupción dificultada de caninos superiores por falta de desarrollo premaxilar, debemos recurrir a otros dispositivos propios para estas etapas de la dentición.

Si recordamos que Delaire³ establece que el progreso hacia un síndrome de Clase III (que no siempre se nos presenta con la clásica mordida cruzada anterior), se debe en su mayoría a un déficit de desarrollo sagital y/o transversal del maxilar a edades tempranas, es importante no eludir el diagnóstico ortopédico de braquignacia en dentición mixta y permanente joven aunque el paciente se presente en Clase I o II molar.



Sistemas de suturas palatinas del maxilar superior que responden a su crecimiento y desarrollo transversal y sagital.

SPPMX-SPMA – sutura premaxilo maxilar (premax y apófisis palatinas MS)

SPMA – SPMP – sutura maxilo palatina (apofisis palatinas Ms y lamina horizontal del hueso palatino)

Imagen extraída de: Skrzat, J.; Holiat, D. & Walocha, J. A morphometrical study of the human palatine sutures. Folia Morphol. (Warsz). 62(2):123-7. 2003⁶

Es necesario también hacer el diagnóstico del potencial de avance mandibular ,ya que a estas edades estamos muy próximos al empuje de crecimiento prepuberal y puberal.

Asimismo tenemos que considerar la divergencia basal , ya que cuando está aumentada su control expresa un avance mandibular.

En pacientes con dentición mixta tardía y / o permanente joven hemos utilizado con buenos resultados la terapéutica de Salagnac⁴ en su tres variedades de acuerdo al diagnóstico . Esto requiere que esté completado el cierre del ápice de los incisivos , ya que los mismos se utilizarán de anclaje intraoral para la aplicación de las fuerzas extraorales de estimulación ortopédica sagital en dirección anterior del maxilar superior.

La terapéutica de Salagnac requiere mucha colaboración para el uso del extraoral y las gomas por lo cual hemos considerado la utilización del Péndulo de acción reciproca que no requiere de la voluntad del paciente.

INDICACIONES DEL PENDULO DE ACCIÓN RECIPROCA:

- Braquignasia .Apiñamiento anterior y / o posterior O sea actuando por estimulación sagital sutural en el desarrollo de la premaxila y /o del maxilar ppdd.⁵ Efecto ortopédico
- Mesiorotaciones molares permanentes superiores uni o bilaterales. Efecto ortodónico
- Mesialización de 16 y/o 26 uni o bilaterales. Como esta situación tiene su origen en la falta de hueso, por lo cual los molares utilizan una dirección mesial de erupción ,consideramos que la resolución de este problema se realiza tanto por el efecto ortopédico de estimulación sutural como por efecto ortodónico.
- Pacientes con 16 y 26 embandables y ápices incisivos superiores cerrados

A continuación mostraremos este recurso terapéutico a través de un caso clínico realizado por la Dra. Carolina Longo en su curso de la Especialidad en Ortopedia y Ortodoncia MF. Clinica PyO . IUCEDDU.

EXAMEN CLINICO

EDAD: 10 años y 6 meses

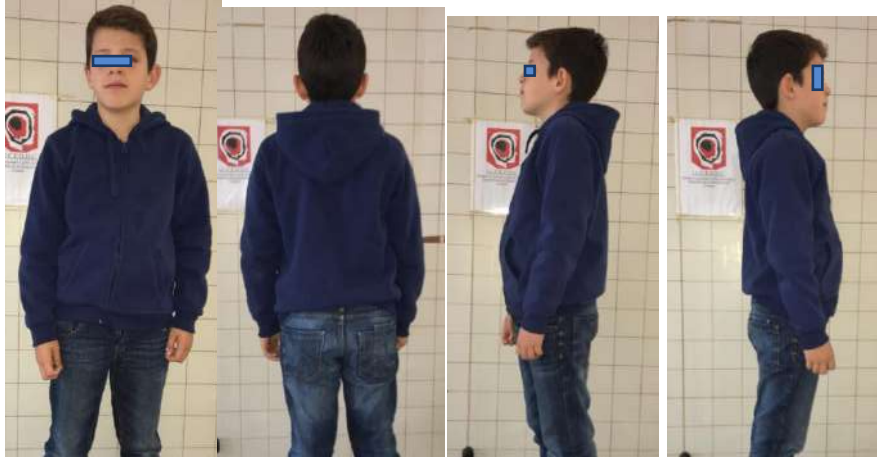

Fig.1

Actitud postural alterada de frente y perfil con aumento de la base de sustentación con piernas y pies separados y a distinta distancia. Fig 1

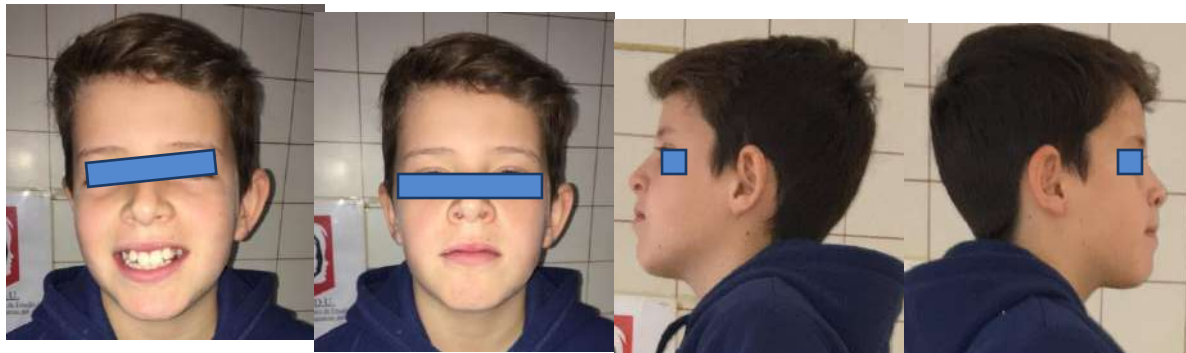
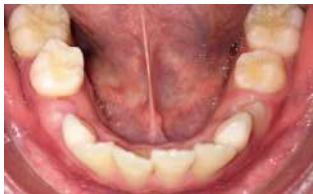
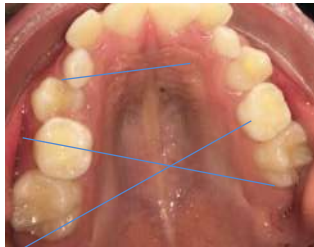Fig 2

Cabeza inclinada y en torsión, asimetría facial, perfil recto adelantado. Sonrisa gingival



Apiñamiento superior e inferior con mesiorotación 16 y 26 y déficit de premaxila. El paciente presenta una falsa clase I molar debido a la mesiorotacion 16 y 26 que al distorrotarlos para ubicarlos en su correcta posición en la arcada quedarán ocluyendo en Clase III molar.

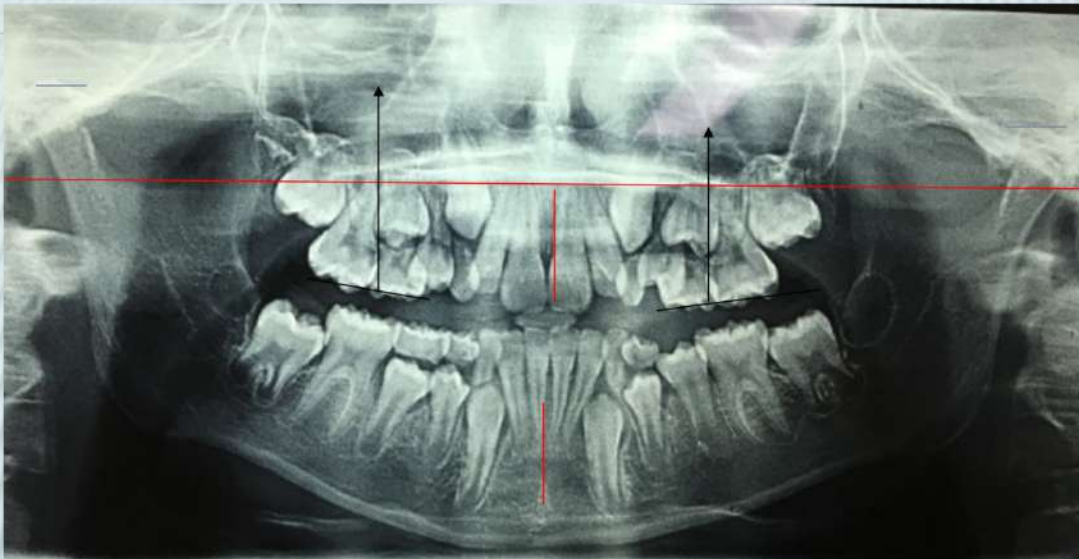
La posición de 12 y 22 marca el déficit de espacio a nivel basal por lo cual el canino no estaría encontrando un canal de erupción viable. Palato posición de 11 y 21. Fig. 3 y Fig.4

Fig 3

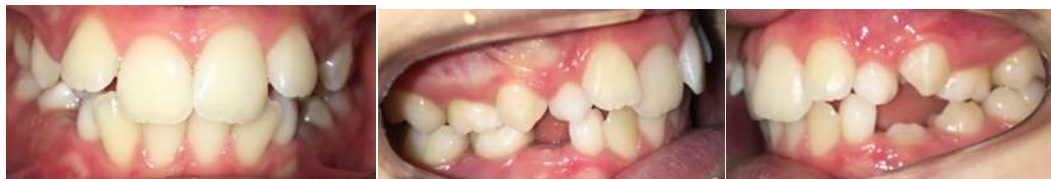

Fig 4

Estudio Radiográfico. OPT



Cornetes hipertróficos, senos velados (mas el izq).

Cóndilo y cav glenoidea izq mas baja

Línea media osea inf desviada a la izq con respecto a la dentaria (unos 2 mm)

Dentición mixta, presencia de todos los gérmenes dentarios acordes a la edad a excepción de 18 y 28.

Apiñamiento dentario

Corredor canino sup e inf bloqueado.

Telerradiografía

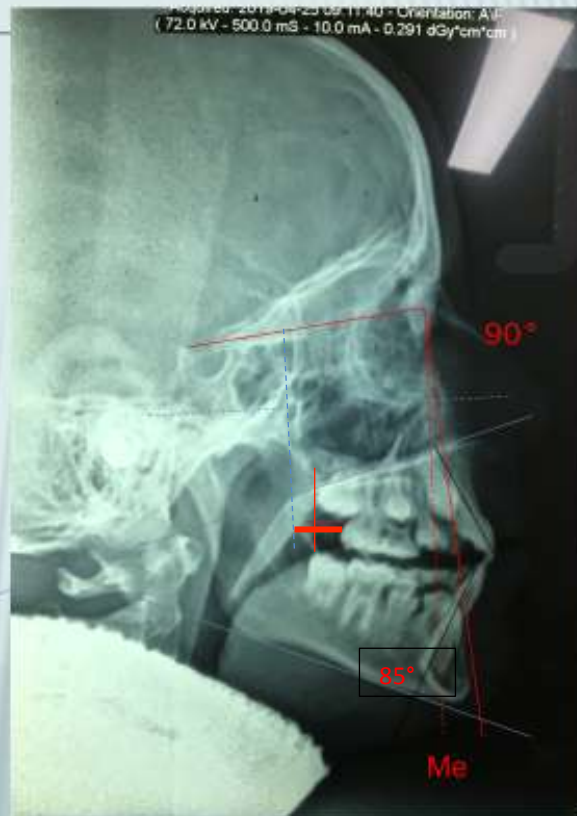- Pasaje aereo despejado
- Doble trazo mandibular
- Presencia de papada

Delaire: max superior adelantado con respecto a Bc y poca premaxila lo que junto con la mesiorotacion mol 6 resulta una arcada corta en sentido anterioposterior.

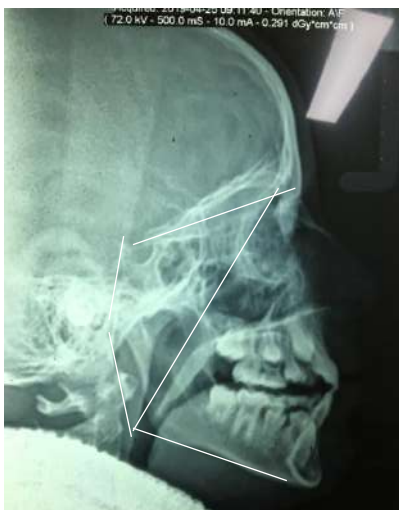Me retruido con respecto a al max pero normal a BC

Schwartz:
37° hiperdivergencia basal a responsabilidad sup e inf

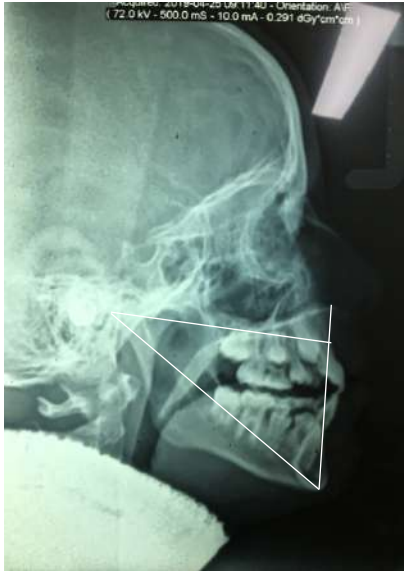Incisivos /base : sup 100°
inf. 100°



Bjork- Jaraback



Ang. De la Silla	114°	Cav. Glen mas abajo y adelante. Mand ubic mas adelante
Ang. Articular	153°	Favorece retrogn, rama en dir vertic, tend a mor ab.
Ang. Goníaco	125°	Mand cuadrada, biotipo musc fuerte
Suma de los ang	392°	Braquifacial
Ang. Gon. Sup	48°	Poco avance del mentón
Ang. Gon. Inf	77°	Proyección de sínfisis abajo y atrás, tend a mord. Ab.
Base craneal ant	72	
Long. Cuerpo mand	71	
Base craneal post	37.5	mayor a ¾. Buen crecim vertic de la
Altura de la rama	46	Rama.
Altura fac post	81	
Altura fac ant	125	
Relac de alturas	64.8%	Braquifacial



Mac Namara

Long. Maxilar	85mm	
Long. Mand	109 mm	Aumentada (105-108)
Alt fac antero-inf	77mm	Aumentada (60-62)
Pto A / perpendic	-4mm	Disminuído *
Pto Pg/perpendic	-13mm	Disminuído *
Inc sup a su base		
Incis inf a su base		
Ang. interincisivo		

* A y Pog no coinciden con Delaire , porque lo que esta en déficit es la premax el resto del max está adelantado y M6 a PTV te corrobora esto tb . Lo que pasa que McNamara toma A y te da retruido porque no tiene premax , este diagnostico diferencial es muy importante porque el tratamiento difiere . Por eso es mejor evaluar por Delaire

Evaluación diagnóstica

- Estructural: Paciente braquifacial, Clase I esquelética con buen potencial mandibular (cavidades glenoideas ubicadas abajo y adelante, buen desarrollo cuerpo mandibular,) y mordida abierta esquelética. (Biotipo muscular fuerte, mandíbula cuadrada, con escotadura antegonial marcada. Altura anteroinferior aumentada. Con falta de desarrollo de premaxila y apiñamiento dentario por lo que se encuentran los corredores caninos bloqueados.) .
- Dentaria: Dentición mixta 2da etapa. Clase III molar der e izq, clase canina I derecha, izquierda no registrable por erupción de premolares. Apiñamiento dentario, molares mesiorotados y mesializados (relación 1er molar PTV aumentada), línea media dentaria sup e inferior no coincidentes entre sí, la inferior encuentra a la derecha. Líneas medias óseas y dentarias no coincidentes, Overjet aumentado, Índice de Moyer indica falta de espacio para a erupción de 3,4,5.
- Funcional: Disfunción respiratoria, masticatoria, deglutoria y postural.

DIAGNOSTICO

Paciente de sexo masculino, de 10 años y 8 meses, se encuentra en tratamiento de ortopedia hace 2 años fuera del instituto. Pacientebraquifacial, biprotruso, asimétrico, con falta de desarrollo de la premaxila . Hiperdivergencia de ambos maxilares.y angulo articular abierto. a Con apiñamiento dentario severo, molares mesializados y mesiorotados, lo que da una arcada superior acortada

Pronóstico

- De acuerdo con la edad: Reservado.
- De acuerdo con la disgnasia; Reservado.

PLAN DE TRATAMIENTO

- Fomentar crecimiento anteroposterior maxilar y su arcada, generando espacio para piezas dentarias en proxima erupción.
- Armonizar ambos maxilares.en el plano vertical
- Compensar apiñamiento dentario, lograr correctas llaves molares,overjet y overbite. Lograr una correcta guia anterior. Y los corredores de erupción para el recambio lateral.
- Centrar líneas medias oseas y dentarias.
- Derivación a ORL por alergias y broncoespasmos, y a fisiatra para lograr compensar la postura.

MEDIOS TERAPEUTICOS

Primera etapa: en maxilar superior péndulo de acción recíproca, posteroanterior,para: distracción de suturas premaxilo max y maxilo palatina y para distorotar 16 y 26 generando hueso y espacio para la erupción de 13 y 23,)

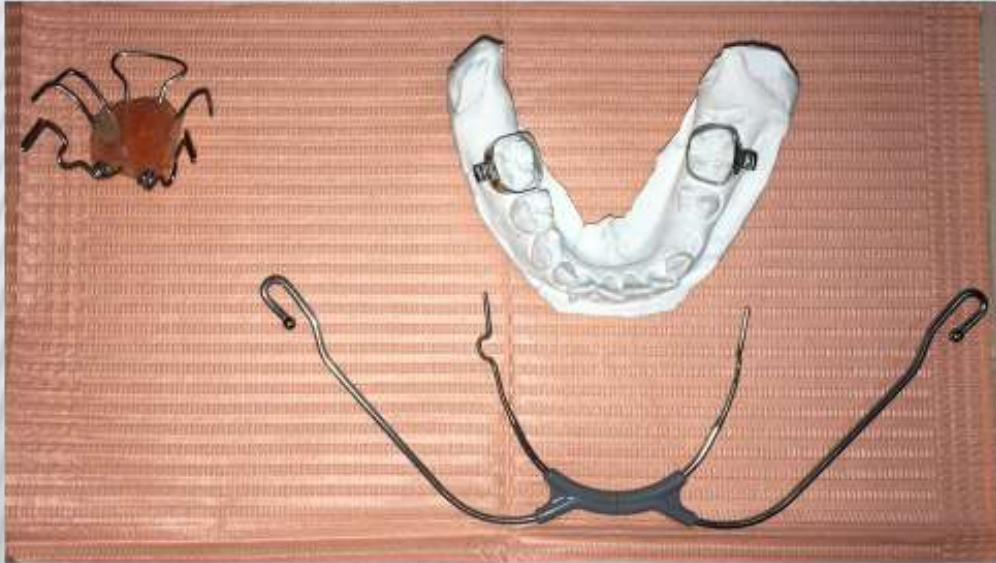Y en maxilar inferior arco extraoral con casquete de toma intermedio para que los 6nf acompañen la distorotación de los sup y mantener espacio libre de Nance (erupción 7)

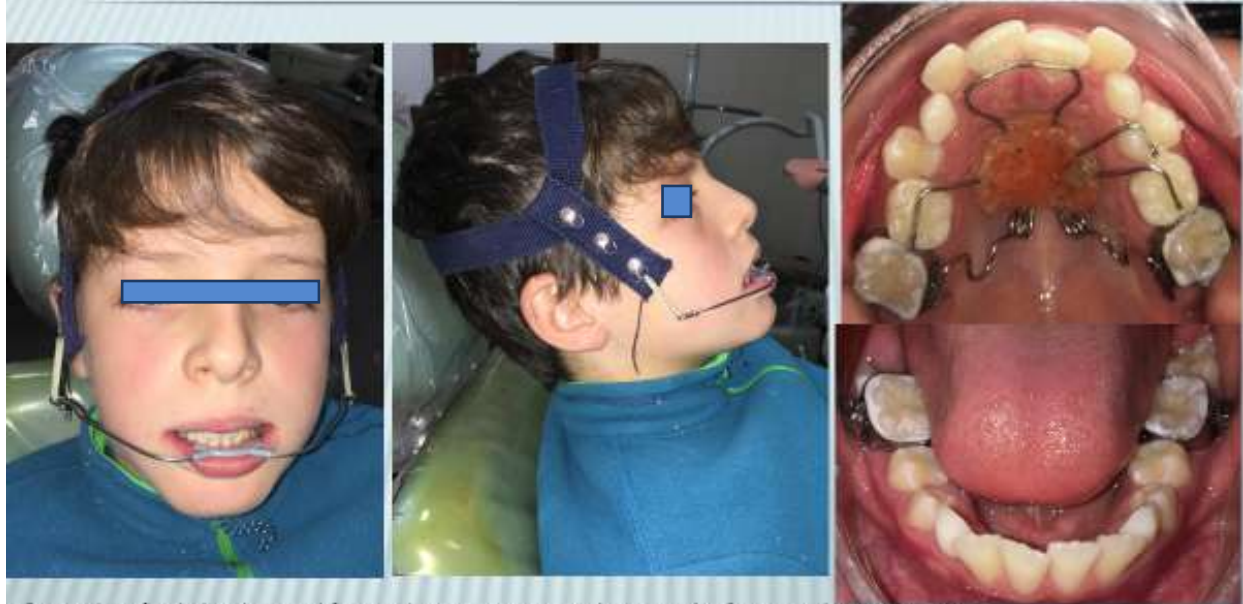Segunda etapa: Arco utilitario superior , seccionales y arco Carriere inferior para recuperar espacio para 33 y23 y resolver el apiñamiento antero inferior

23/7/19

Instalación de péndulo superior de acción reciproca
(Poggi, clínica PYO-luceddu)

Arco extraoral inferior. Con Fuerzas de 250 g der e izq
con casquete alto.





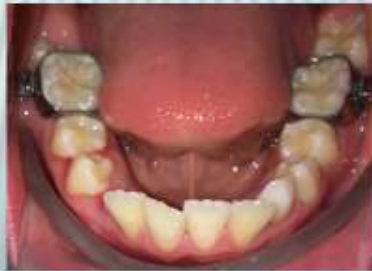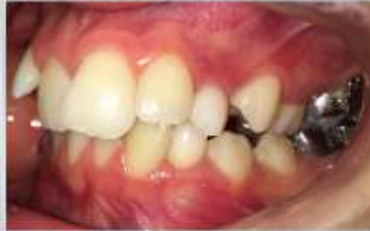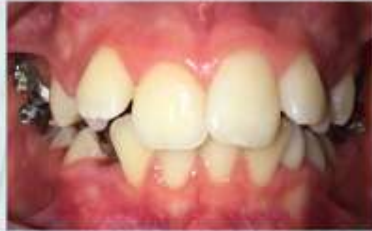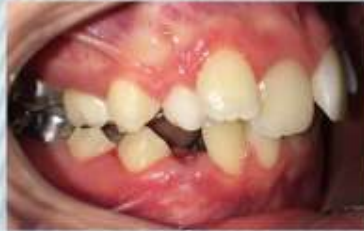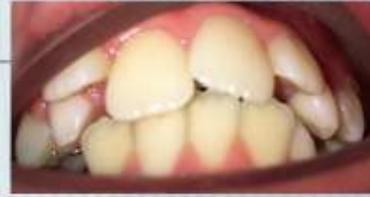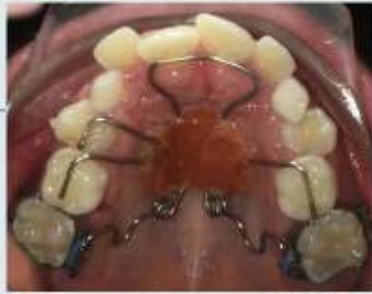Con el péndulo de acción reciproca aprovechamos la fuerza descargada sobre la premaxila producto de la activación distal de los resortes TMA de molares.
Para eso ferulizamos los 2,3 o 4 incisivos superiores para que trasmitan la fuerza anterior al hueso premaxilar sin inclinar las piezas dentarias

EVOLUCIÓN DEL TRATAMIENTO

10/9/19

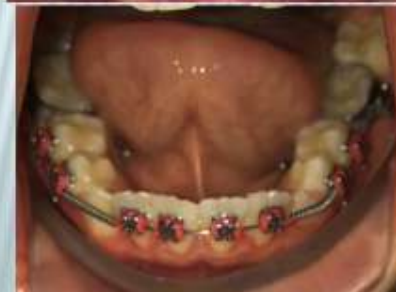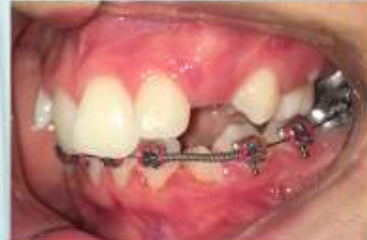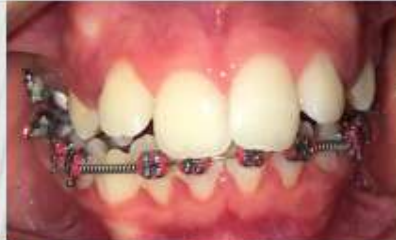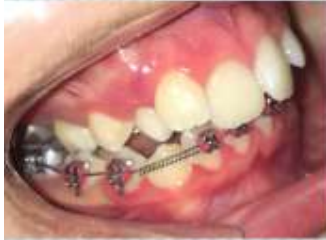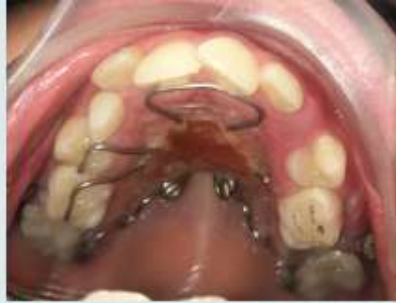Activo péndulo

Continúa con casquete y
gomas 250 g por lado.cen
el max inferior



3/3/2020

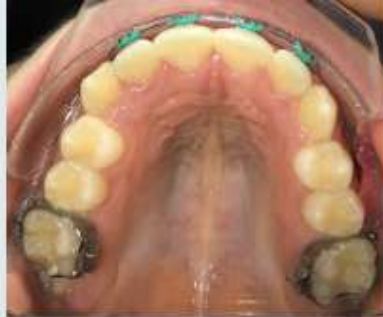Corto brazo de pendulo
en 65, por coexistencia
con 25, se indica
extraccion de 65.
Se mantienen resortes.



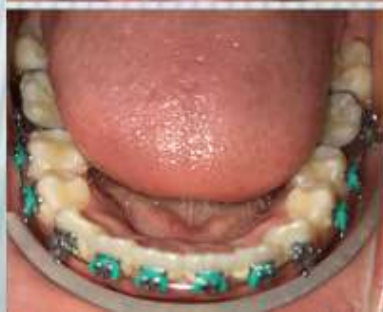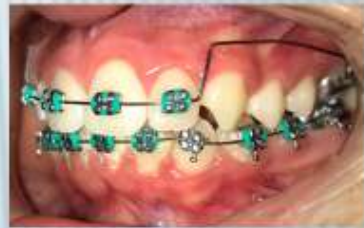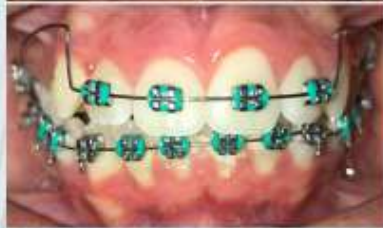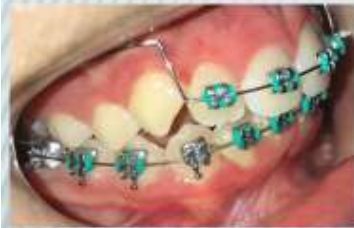Mejora el apiñamiento y la
alineación antero inf

15/12/2020

Ajuste superior e inferior.
Ligadura metálica en 33 y
43.

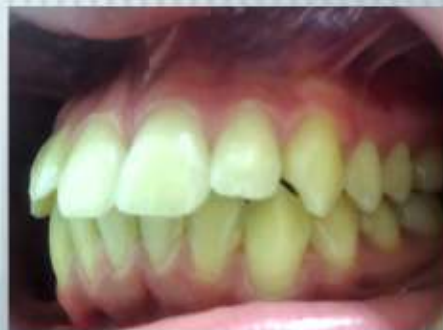
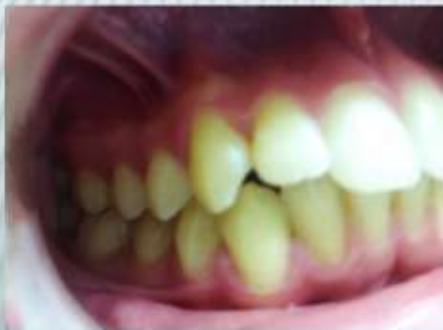
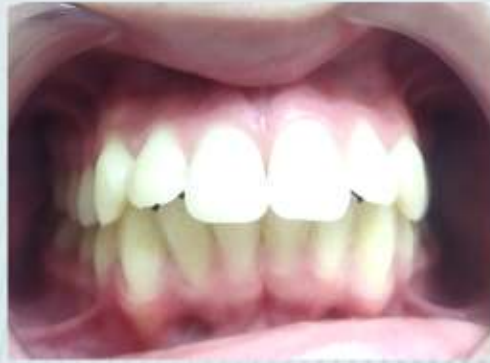Se espera la erupción
natural de 13 y 23



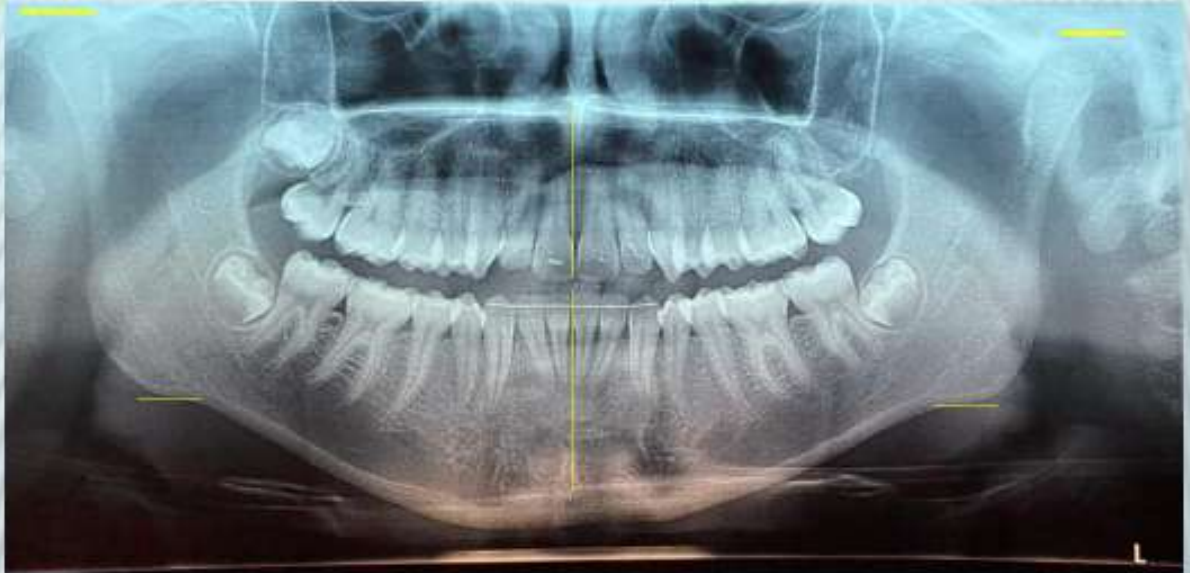Control a distancia

2023

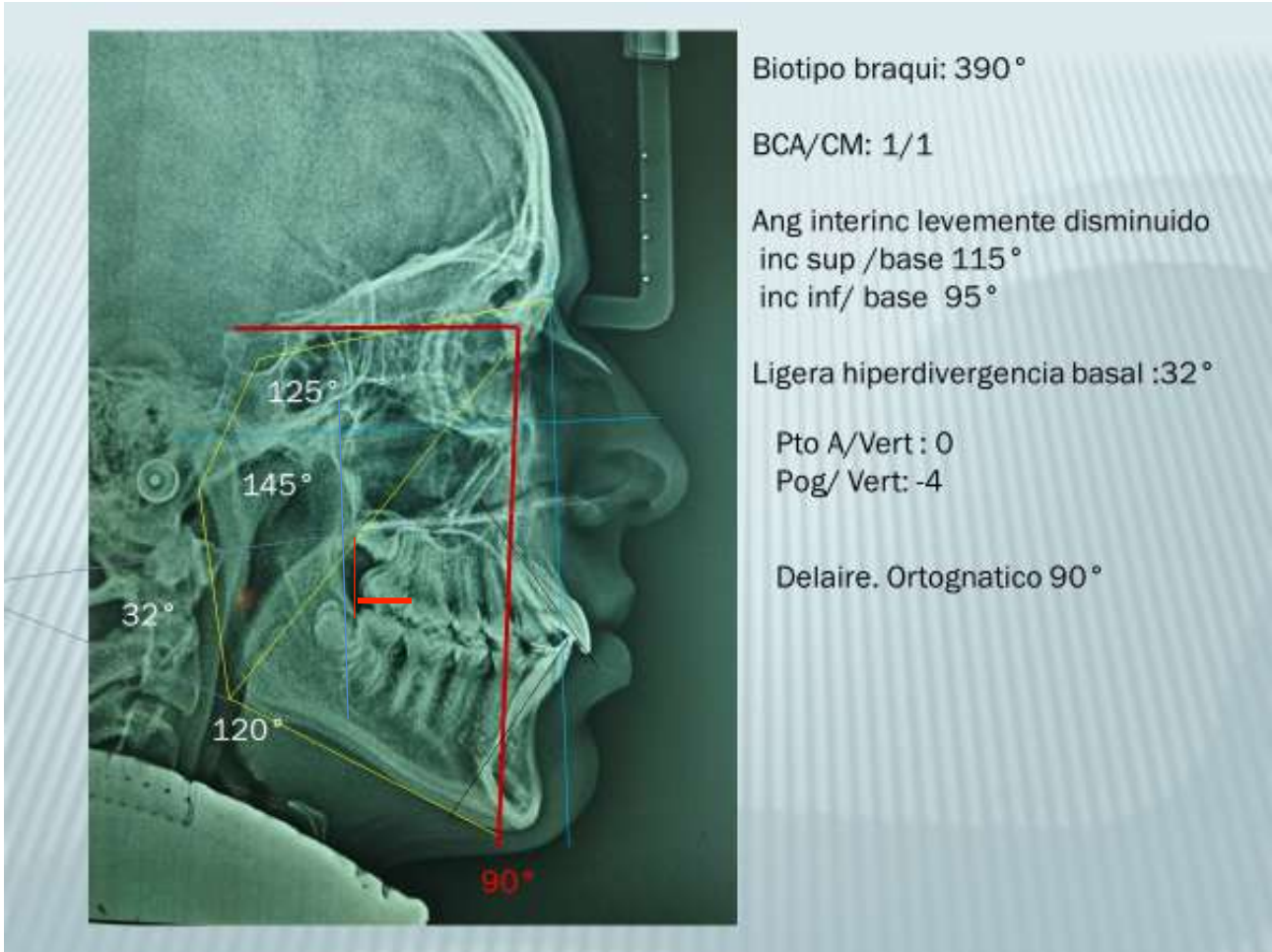


OPT mayo 2023

FINAL



Se deriva a cirujano para exodoncia 18,38 y 48
Elios simétricos . Persiste asimetría de altura de cav glenoideas
compensado por las alturas de las ramas mandibulares, Este resultado se
debe a que el paciente no tuvo tratamiento temprano antes de los 6 años .



Telerradiografia inicial

•Pasaje aereo despejado

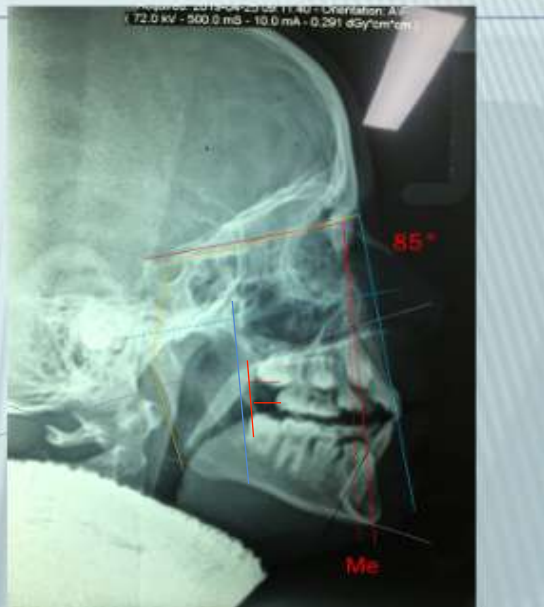•Presencia de papada

Delaire: max superior bien colocado con respecto a Bc y poca premaxila lo que junto con la mesiorotacion mol 6 resulta una arcada corta en sentido anterio-posterior.

Me retruido con respecto a al max y a BC

Schwartz:
37° hiperdivergencia basal a responsabilidad sup e inf

Incisivos /base : sup 100°
inf. 100°



RESULTADOS

Se cumplieron los objetivos del plan de tratamiento, quedando el paciente en situación ortognática según Delaire, o sea Clase I esquelética y dentaria. Se mejoraron y / o corrigieron todos los parámetros esqueléticos y dento alveolares iniciales durante el periodo de dentición mixta y permanente joven.

A saber:

- Se equilibran los ángulos del polígono de Bjork para un mejor balance intermaxilar conservándose el biotipo braquifacial.
- Disminuye la hiperdivergencia basal sin que se sobreexpresen el potencial de crecimiento anterior mandibular.
- Se evidencia un desarrollo sagital maxilar donde el punto A pasa de -4 a 0 sin que aumente la sobreinclinación incisiva en el periodo de uso del péndulo de acción recíproca.
- Se distorotan 16 y 26 quedando en su correcta posición en la arcada superior y en clase I molar. Fig 5
- Aumenta el espacio óseo posterior para la erupción del 2º molar permanente
- Mejora la inclinación incisivos con sus bases : disminuye en los inferiores y aumenta en los superiores
- Se resuelve el apiñamiento con erupción de todas las piezas de recambio y accesorias, excepto 18,38 y 48
- Se corrigió la actitud postural alterada en el curso del crecimiento y desarrollo puberal.

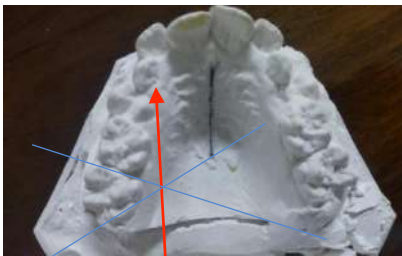
Fig 6

- Al examen facial de frente corrige la asimetría , presenta competencia labial y leve contracción del músculo mentoniano. Perfil recto levemente adelantado. Fig 7

CONCLUSIONES

La modificación del péndulo con el arco palatino que va cementado con resinas de fotocurado a las caras palatinas de los incisivos superiores con intención “ferulizante”, hace actuar a los mismos como una sola pieza multiradicular para que la fuerza reciproca de distalación molar se dirija hacia adelante provocando la hialinización ósea y transmitir así los estímulos de crecimiento y desarrollo al sistema de suturas transversales maxilares.

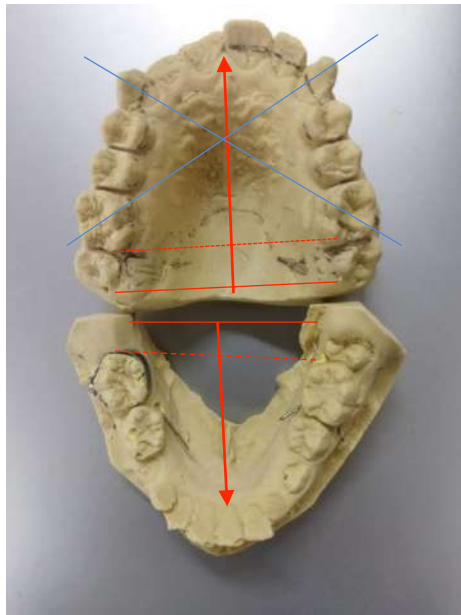
Esto permite un alargamiento sagital maxilar con la formación de hueso para que los gérmenes de la piezas permanentes encuentren sus canales de erupción y se ubiquen en la posición que les corresponde en el arco dentario. Fig 5



A



Inicio del tratamiento: Flecha superior 3.8mm Flecha inferior 2 mm
--



Final de tratamiento:
Flecha superior: 4.5 mm
Flecha inferior: 3.8 mm

Fig 5 A y B

Algunos investigadores utilizan fotografías digitalizadas para realizar el estudio morfométrico de las suturas.⁶

En este estudio realizamos la medición directa sobre los modelos antes y después del tratamiento tomando el punto más anterior de la mucosa palatina a nivel interincisivo y el punto posterior que corta la línea que pasa aproximadamente a distal de los últimos molares en erupción. Fig 5Ay B . Como se puede observar en las figuras de la medición surge que la longitud antero posterior total del maxilar superior aumenta en forma absoluta y relativa a la longitud del maxilar inferior después del tratamiento. Asimismo la proporción entre longitud y ancho del maxilar conservan la proporción adecuada , de lo cual se infiere que hubo desarrollo transversal en simultáneo al tratamiento de elongación maxilar.

Para que esto ocurra todo el sistema sutural del maxilar superior (transversal y sagital) estuvo solicitado durante el transcurso de l tratamiento y naturalmente reforzado por las fuerzas masticatorias derivadas de la funcionalización progresiva del plano oclusal . Forma y función , la dupla inseparable.



Fig 6 . Se evidencia un crecimiento y desarrollo puberal con corrección de la actitud postural alterada del inicio

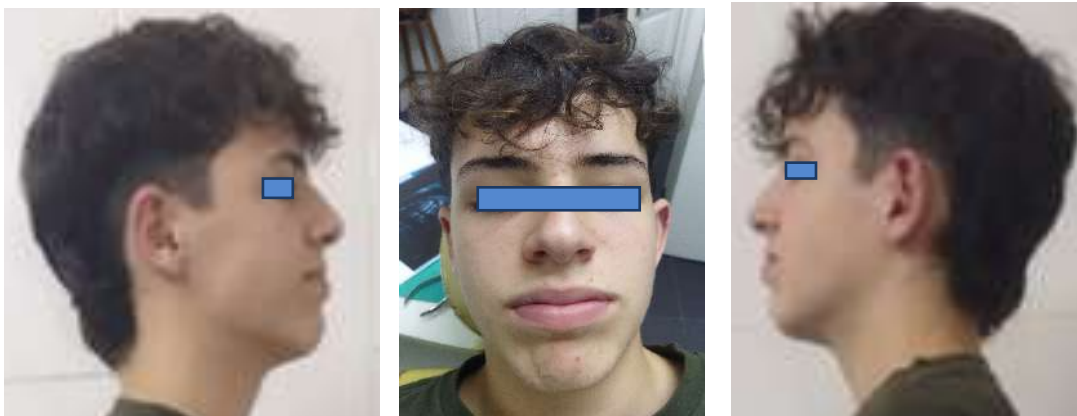

Fig 7. Simetría facial , competencia labial, con leve compresión del mentoniano y perfiles rectos adelantados .

El hecho de no necesitar la colaboración del paciente para su uso y la posibilidad de intervenir en simultáneo con técnicas ortodóncicas seccionales, permite trabajar en este periodo de la dentición tan inestable por el recambio dentario donde aún hay respuesta ortopédica a nivel óseo. Por eso es posible reposicionar los molares 6 , premolares y caninos superiores en la arcada, y construir la guía incisiva dejando al paciente en la etapa funcional de su plano oclusal propia del periodo de recambio lateral .⁷

Esto constituye un gran logro para el sistema masticatorio ya que lo ponemos a trabajar en condiciones funcionales de normalidad mientras construye su nuevo plano oclusal.

BIBLIOGRAFIA:

- 1- Hilgers, J. The pendulum appliance for class II. Non compliance therapy. J Clin Orthod. 1992 vol 26
- 2- Deshayes, MJ. El arte de tratar antes de los 6 años
- 3- Delaire, J., Resúmen de las principales características del crecimiento facial. Conferencia FOU-UDELAR 1974
- 4- Salagnac JM. Los efectos de las Tracciones de la Máscara Ortopédica de J. Delaire sobre el esqueleto facial: Resultados L'Orthodontie Francaise", Vol 59.1998

- 5- Trevizan, Mariana y col. Pré-maxila: até que idade está separada da maxila por sutura, com que frequência isso ocorre em crianças e adultos, e quais as possíveis implicações clínicas e terapêuticas. Estudo em 1.138 crânios humanos Dental Press J Orthod. 2018 Nov-Dec;23(6):16-29
- 6- Skrzat, J.; Holiat, D. & Walocha, J. A morphometrical study of the human palatine sutures. Folia Morphol. (Warsz), 62(2):123-7, 2003
- 7- Alonso, Anibal.

