



ABORDAJE TEMPRANO DE LA SOBREMORDIDA DENTOSQUELETAL EN CLASE II CON INFRAGNACIA EARLY APPROACH OF THE DENTOSKELETAL OVERBITEN CLASS II WITH INFRAGNATIA

Ivanna Gugliucci

Dra. en Odontología Udelar

Asistente Grado 2 Odontopediatria-Udelar

Odontopediatra y supervisora de U.O.S- Hospital Policial

Egresada Especialista en Ortopedia y Ortodoncia DF-
luceddu

email: ivannagu@gmail.com

DOI 10.52887/RUOO/v4n2.6

Agradecimientos: Dra. Wilma Haller y Dra. Isabel Poggi por la supervisión del caso y de esta presentación.

Resumen: En este caso clínico mostramos la importancia del tratamiento temprano de la sobremordida incisiva en un contexto de clase II esquelética con infragnacia. El caso se desarrolla en 2 etapas : etapa preventivo-terapéutica con pistas directas y equilibrado y etapa terapéutica aparatológica con activador RMF modificado

Summary: In this clinical case we Will show the importance of the early treatment of the incisors overbite in a context of skeletal class II with infragnatia.The case develops in two phases: preventive therapeutic phase with direct plates and balance, and therapeutic phase with the orthopedic appliance RMF modified activator.

Palabras claves: Tratamiento temprano, sobremordida, infragnacia, pistas directas,sonrisa gingival

Key words: Early treatment, overbite, infragnatia, direct plates, gingival smile.

Nombre: Lucía


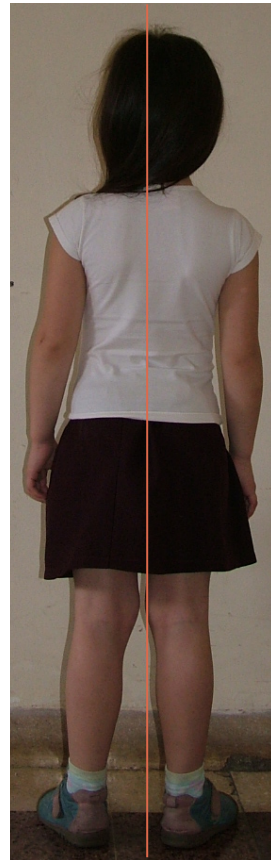
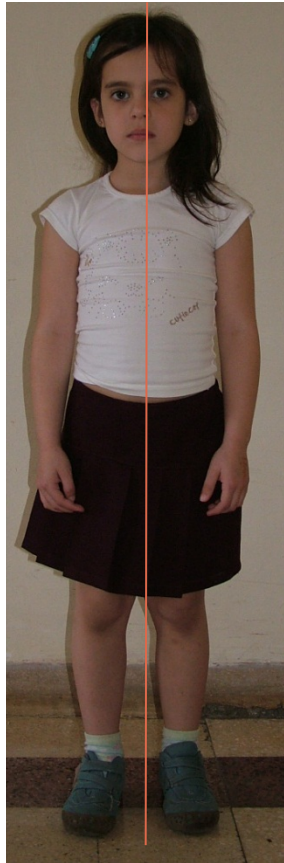
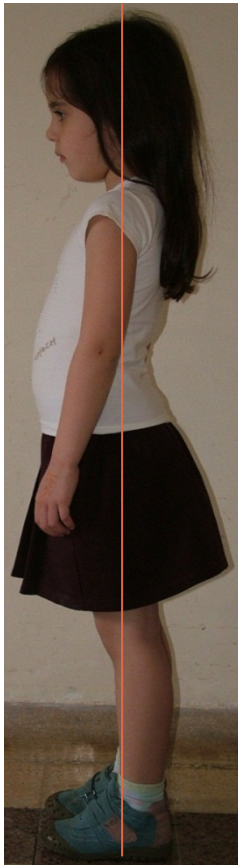
Fecha de nacimiento: 07/02/2001

Fecha de ingreso: 24/08/07

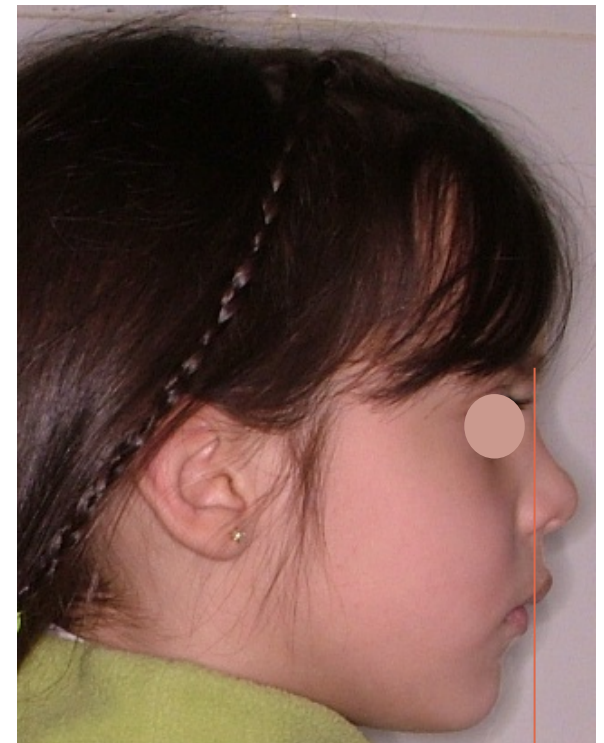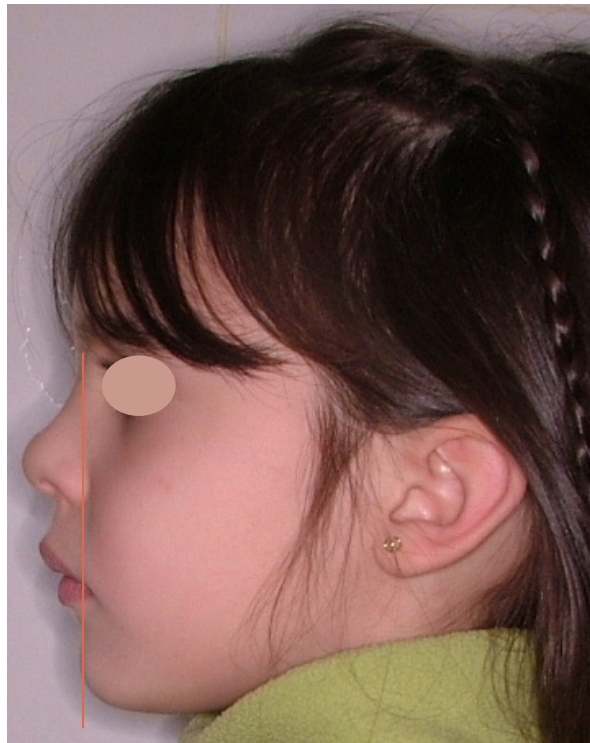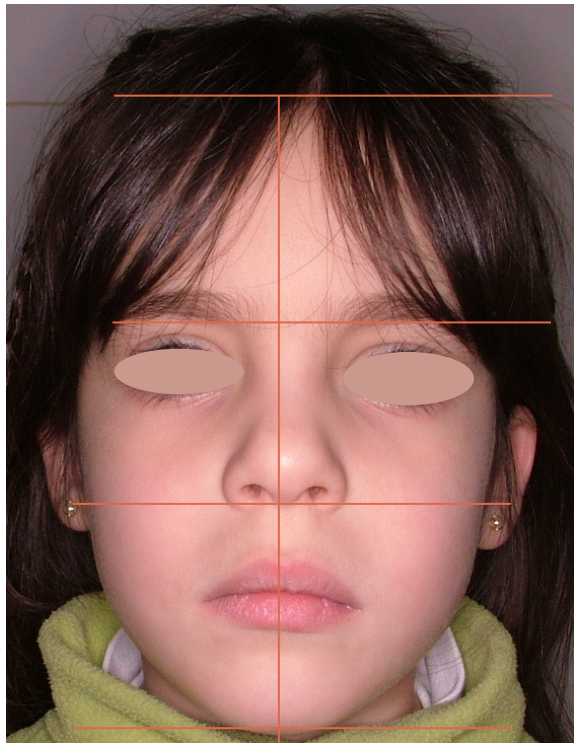
Edad: 6 años y 8 meses

Motivo de consulta: Los padres notaron que le falta espacio para los dientes.

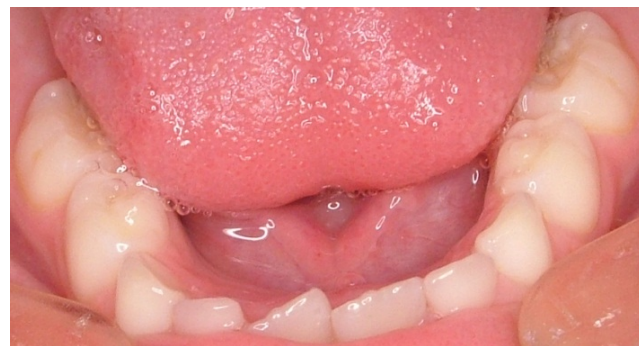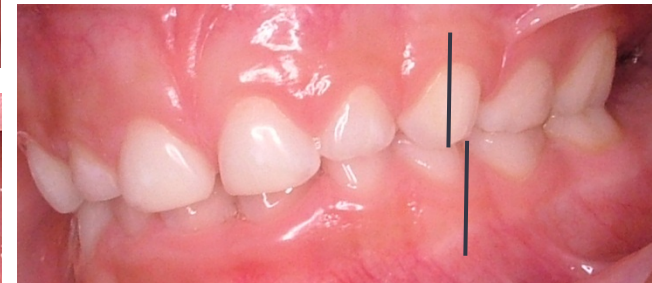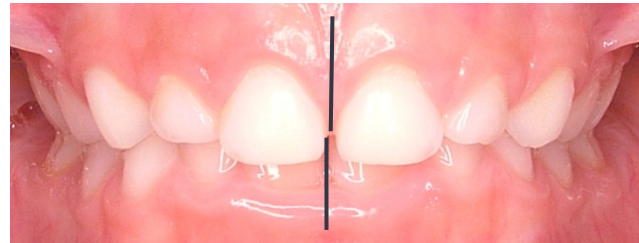
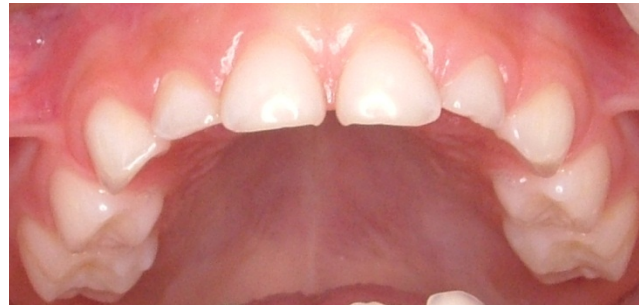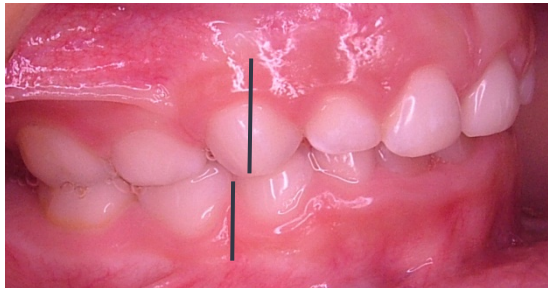
EXAMEN CLÍNICO GENERAL : Paciente tímida y colaboradora.
Antecedentes de alergia. Actitud postural alterada en los 3 planos del espacio



EXAMEN CRANEO-FACIAL: Apreciación biotipológica mesofacial, con tercio medio disminuído e inferior aumentado, perfil convexo y leve retrusión mentoniana.



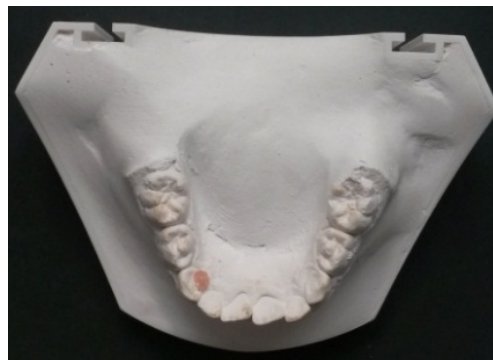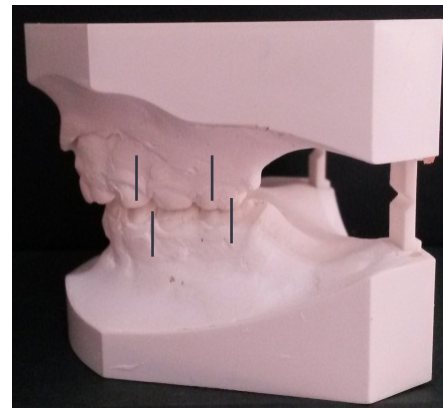
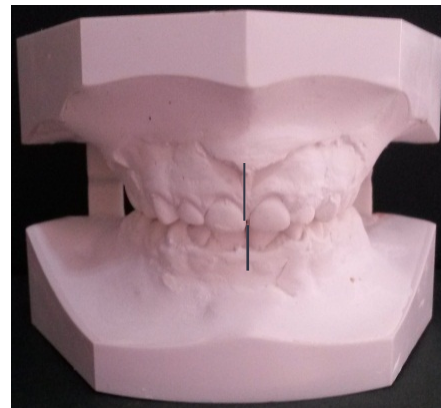
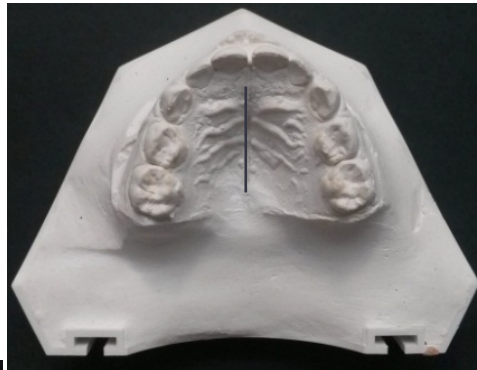

EXAMEN BUCAL: Dentición mixta con salud dentaria y periodontal. Líneas medias dentarias no coincidentes, desvío dentario a la derecha por mesiorrotación del 41. Apiñamiento superior e inferior, ausencia de espacios simiescos. Distocclusión canina y sobremordida.



EXAMEN FUNCIONAL:

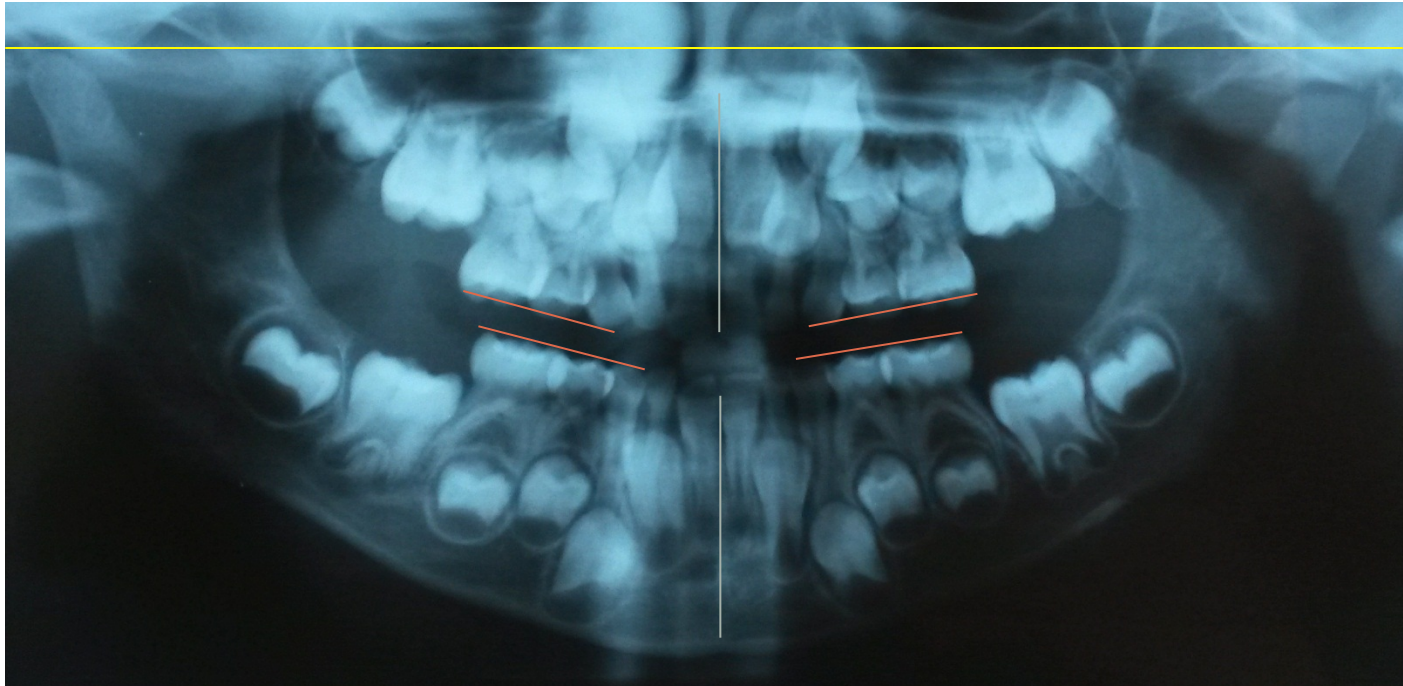
- Deglución con contracción de orbiculares.
- Trayecto de posición postural a máxima con desvío hacia la derecha.
- En la función oclusal los movimientos de lateralidad son guiados por los caninos y el plano de Camper es abierto hacia adelante.

ESTUDIO DE MODELOS



- Línea media ósea y dentaria superior coincidentes
- Oclusión canina clase II
- Plano poslácteo a escalón distal

ESTUDIO RADIOGRÁFICO: OPT



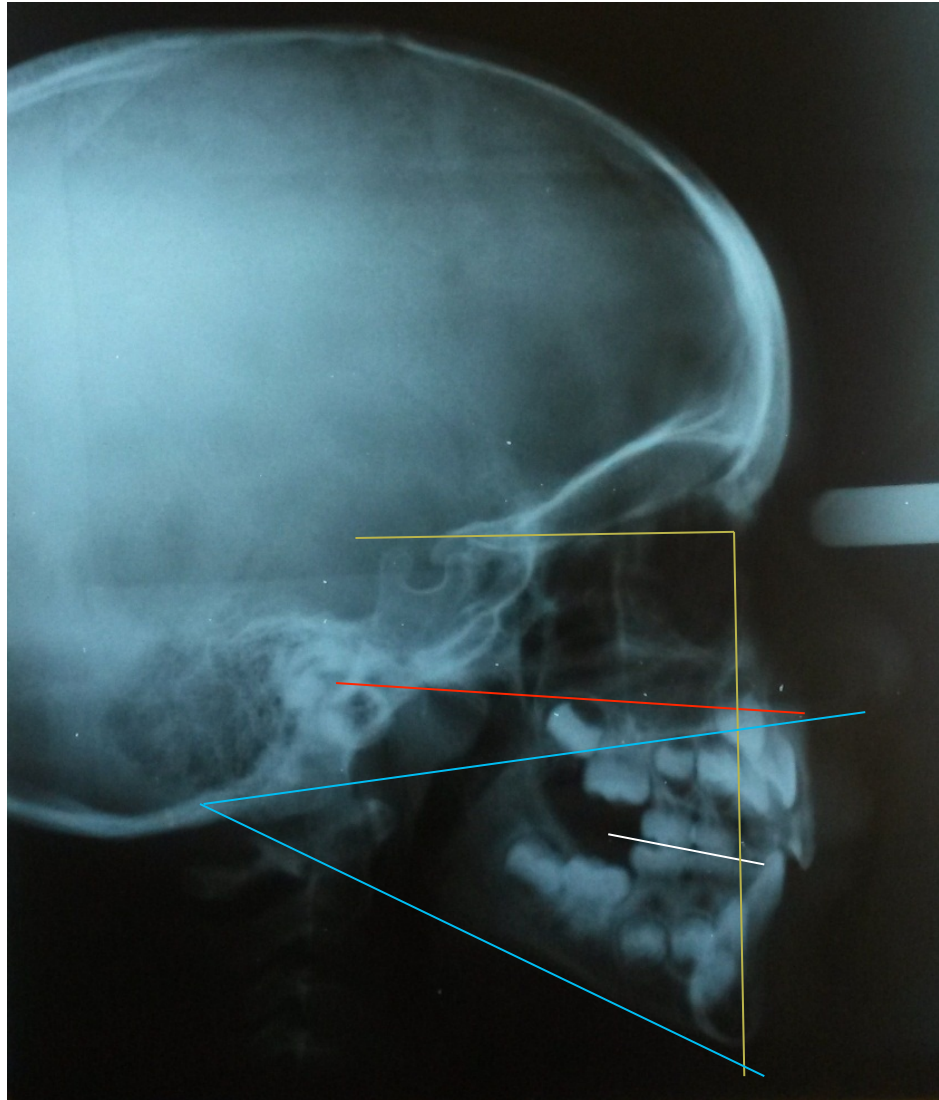
- Cornetes hipertróficos
- Cóndilo derecho más fino y largo. Cav glenoideas a distinta altura
- Planos oclusales abiertos hacia adelante
- ELIO izquierdo mayor
- Presencia de todas las piezas dentarias, con evidente falta de espacio. Corredor de erupción de caninos disminuido.

ESTUDIO RADIOGRÁFICO: TELERADIOGRAFÍA

**Plano oclusal abierto
hacia adelante con
respecto a Camper**

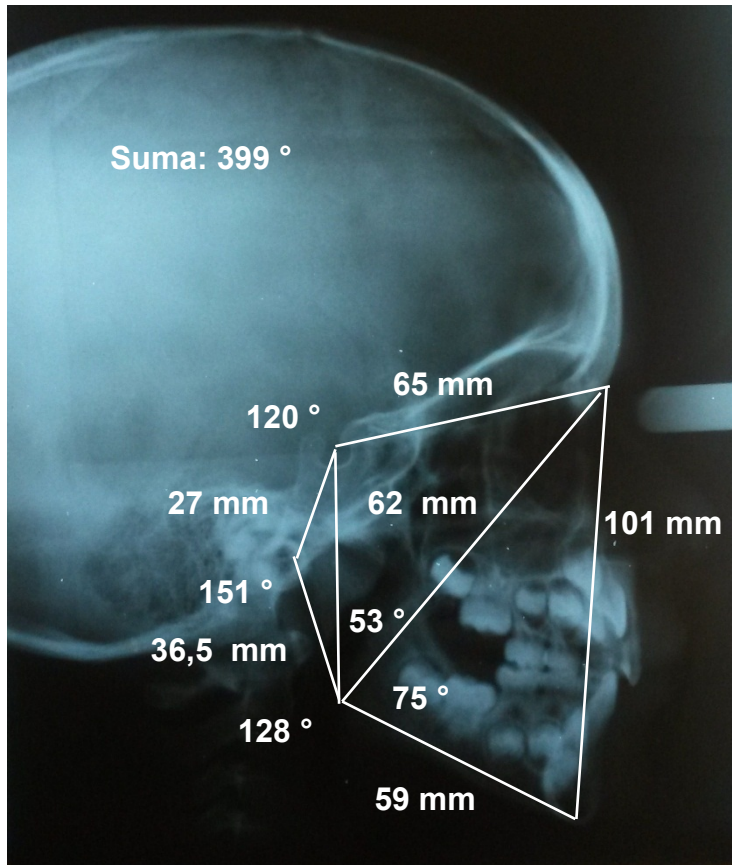
**Maxilar superior
probasculado**

**Hiperdivergencia de
las bases a
responsabilidad
compartida**



ESTUDIO RADIOGRÁFICO: TELERADIOGRAFÍA

Björk Jarabak



Vía aérea dismiuída
Poco desarrollo del seno
frontal
Pac mesofacial
Con mandíbula de buen
potencial de crecimiento

SÍNTESIS DIAGNÓSTICA

Evaluación estructural

- Paciente mesofacial.
- Clase II esquelética a responsabilidad superior y mandíbula con buen potencial de crecimiento. El aumento del ángulo articular genera una rama mandibular vertical que favorece el retrognatismo. Altura facial anterior aumentada

Evaluación dentaria

- Líneas medias inferior desviada a la derecha y superior a la derecha con respecto a la línea media facial. Relación canina clase II y plano poslácteo distal. Mordida cubierta dentoalveolar

Evaluación funcional

- Disfunción masticatoria y deglutoria

DIAGNÓSTICO

- Paciente de 6 años y medio, con antecedentes respiratorios de base alérgica.
- Disfunción masticatoria y deglutoria.
- Mesofacial.
- Clase II esquelética a responsabilidad compartida
- Distoclusión y mordida cubierta dentolaveolar.

PRONÓSTICO

- FAVORABLE Según la edad y la gravedad de la disgnacia

PLAN DE TRATAMIENTO

Tratamiento interdisciplinario

- Reeducación deglutoria y masticatoria

Preventivo

- Enseñanza de higiene y remotivación

Disgnacia:

Funcionalizar el plano oclusal de acuerdo a la edad

- Estimular el desarrollo de los maxilares en los tres planos del espacio y permitir expresar el potencial mandibular sagital.
- Controlar el punto A
- Estimular el crecimiento vertical posterior a nivel de la rama
- Corregir la rotación posterior mandibular y la proinclinación del plano palatino para resolver el exceso vertical dentoalveolar anterior y prevenir la instalación de una futura sonrisa gingival.

MEDIOS TERAPEÚTICOS

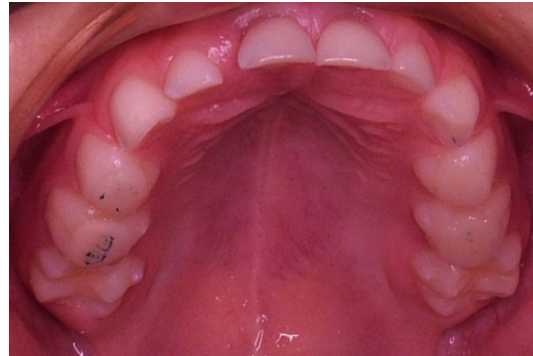
Primera etapa

- Pistas Planas y equilibrado oclusal de las mismas

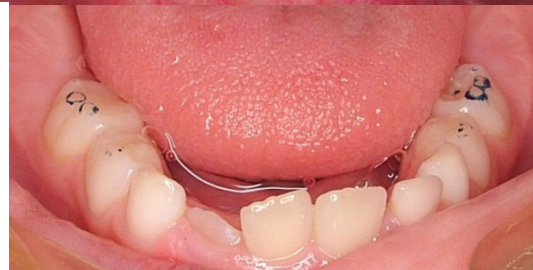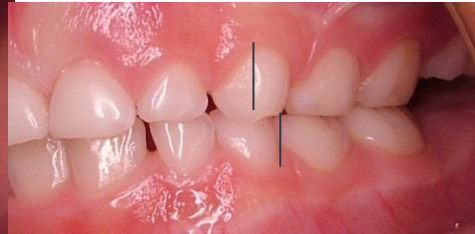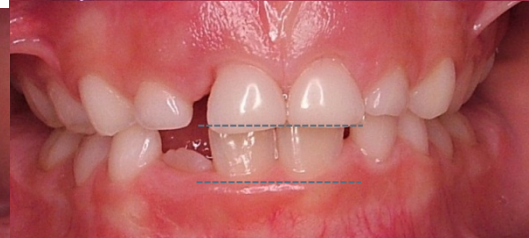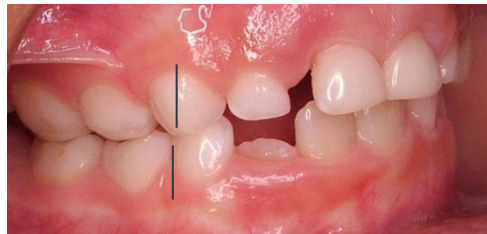
Evolución del tratamiento con Pistas Directas Planas

Planas

- 13/11/2007 Borrado de surcos superiores
- 27/11/2007 Confección de pistas superiores
- 11/03/2008 Repetición de pistas con mayor altura, indicación de dieta fibrosa
- 03/06/2008 Control y equilibrado



03/06/2008

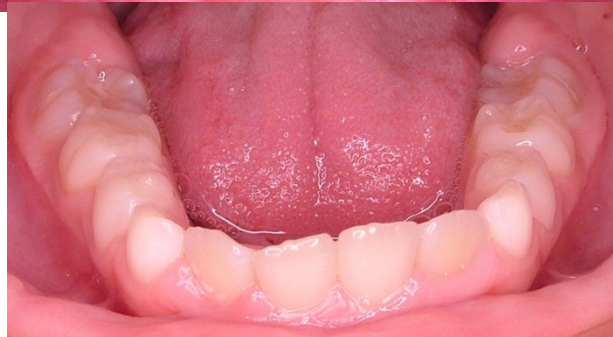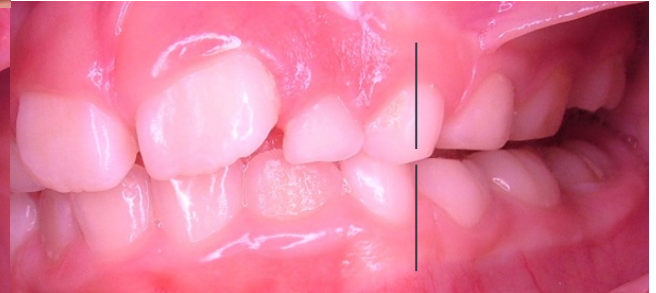
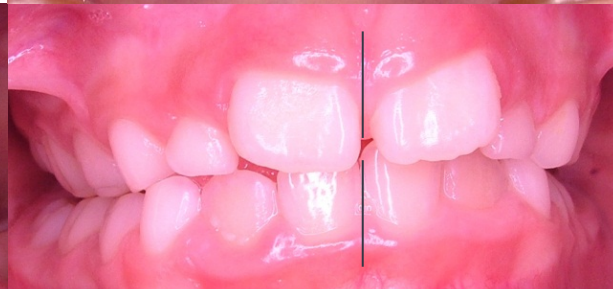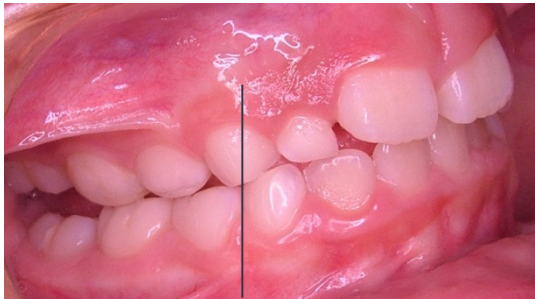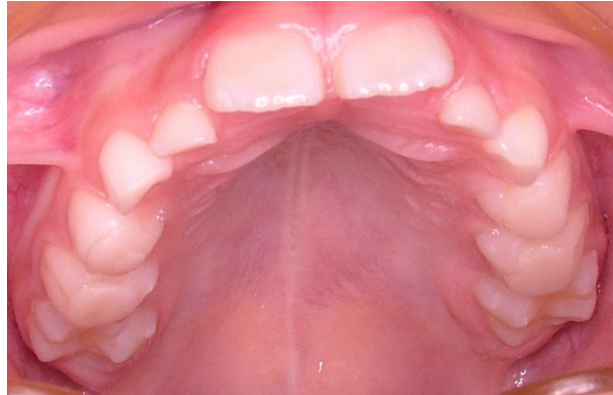


Se destaca la creación de espacios y la isodaquia

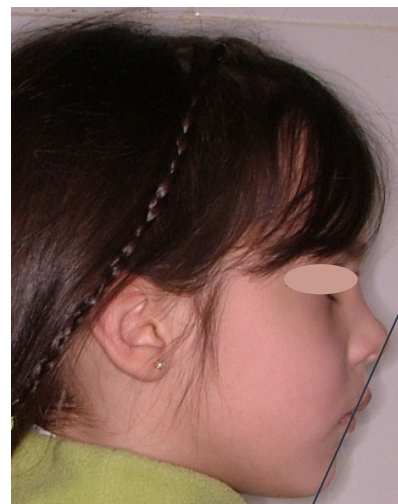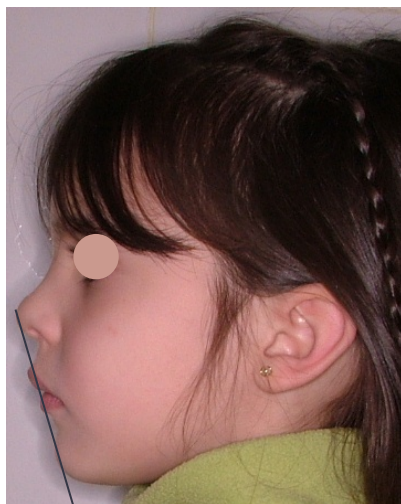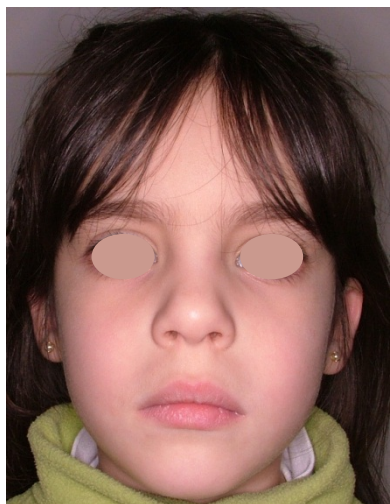
Control de evolución

17/03/200

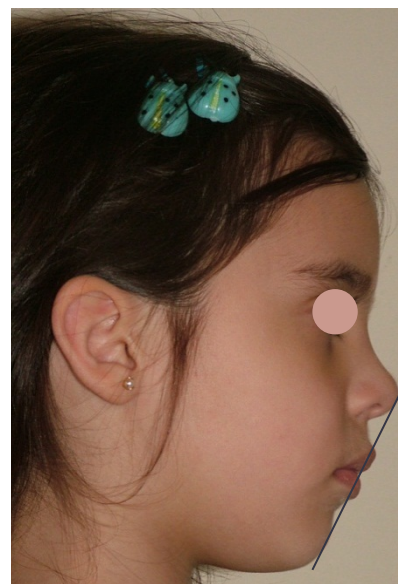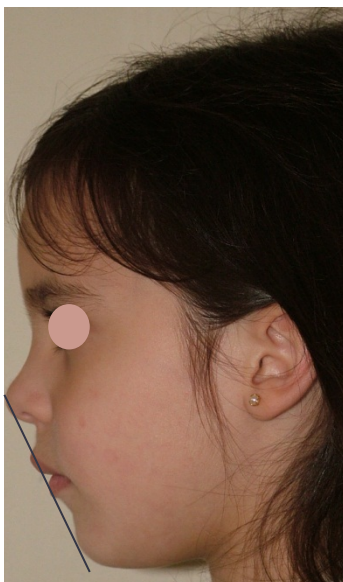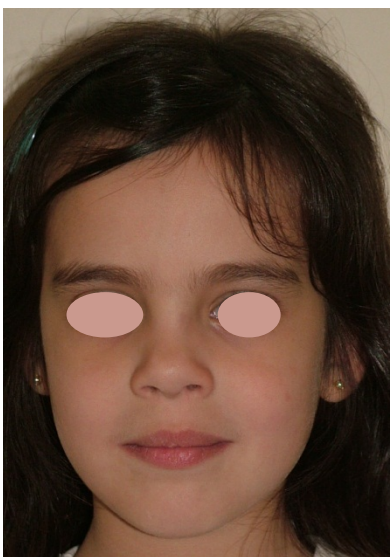9



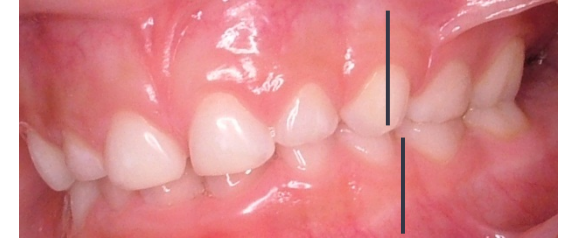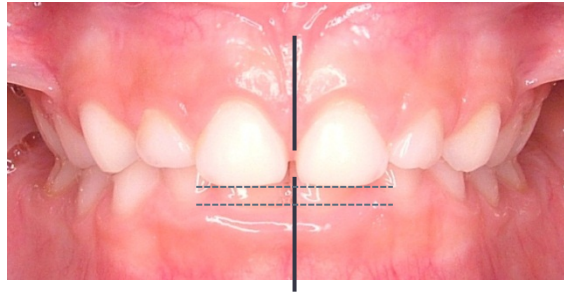
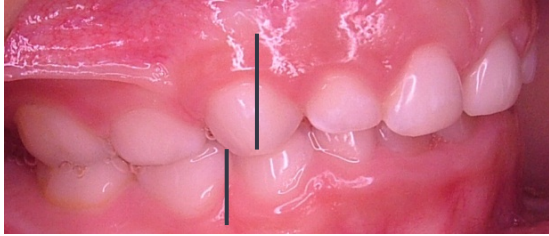
8/2007



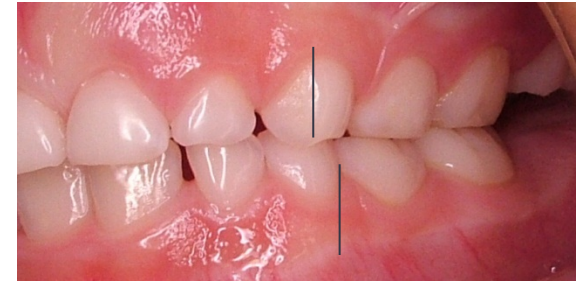
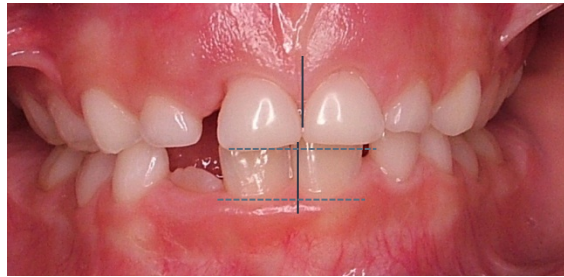
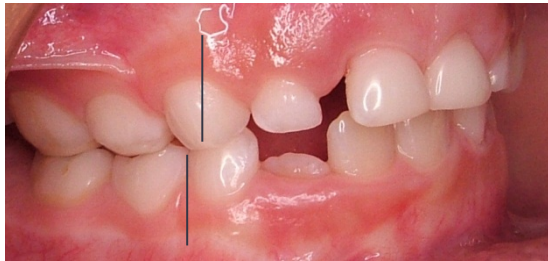
3/2009



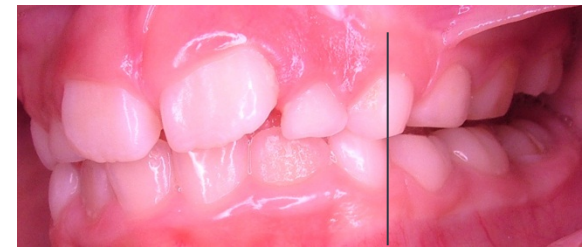
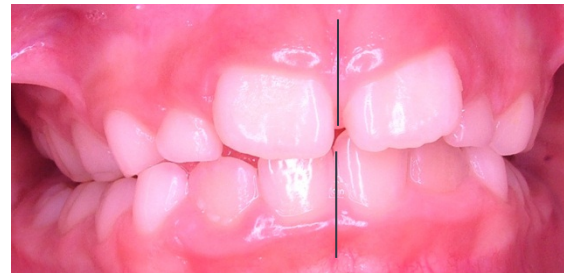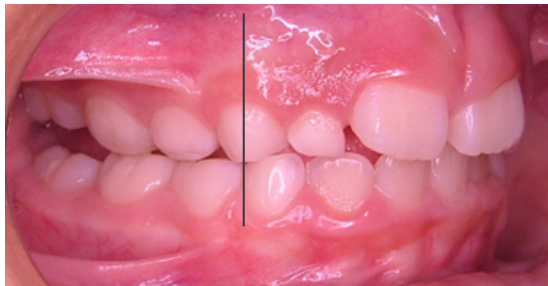2007



2008



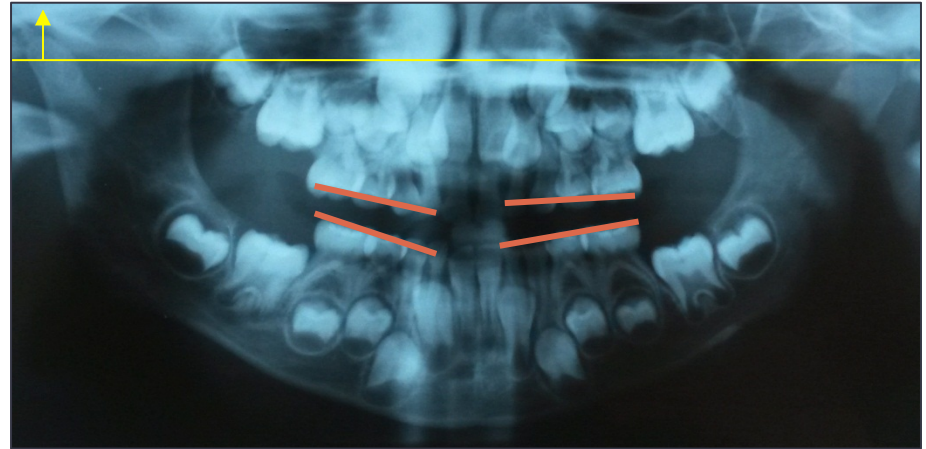
2009



Objetivos logrados 1ª. Etapa

- Crecimiento y creación de espacios para el recambio, isodaquia.
- Masticación con ELIOS simétricos y plano oclusal paralelo a Camper.
- Centrado de líneas medias dentarias
- Mejora notoria en mordida cubierta.
- Mejora leve de clase II.

Opt inicial
24/08/2007



Opt final 26/08/2009

- Armonía morfológica de los cóndilos y mejora la asimetría de las cavidades glenoideas
- Dentición mixta con presencia de todas las piezas.
- Plano oclusal derecho e izquierdo paralelos
- ELIO derecho e izquierdo simétricos

